



**TRIBUNAL ADMINISTRATIVO DE BOLÍVAR**

**SGC**

**TRASLADO DE PRUEBA**

FECHA: 11 DE AGOSTO DE 2022

M.PONENTE: JOSE RAFAEL GUERRERO LEAL  
RADICACION: 13001-33-33-007-2019-00200-02  
MEDIO DE CONTROL REPARACIÓN DIRECTA  
DEMANDANTE: RICHARD PEREZ MARIMON Y OTROS  
DEMANDADO: NACIÓN – MINISTERIO DE DEFENSA - POLICÍA NACIONAL

EN LA FECHA SE CORRE TRASLADO POR EL TÉRMINO LEGAL DE TRES (03) DÍAS A LAS PARTES DE LA PRUEBA REMITIDA POR EL INSTITUTO NACIONAL DE MEDICINA LEGAL Y CIENCIAS FORENSES, HOY 11 DE AGOSTO DE 2022, A LAS 8:00 DE LA MAÑANA.

EMPIEZA EL TRASLADO: DOCE (12) DE AGOSTO DE 2022, A LAS 8:00 A.M.

DENISE AUXILIADORA CAMPO PEREZ  
SECRETARIA GENERAL

VENCE EL TRASLADO: DIECISIETE (17) DE AGOSTO DE 2022, A LAS 5:00 P.M.

DENISE AUXILIADORA CAMPO PEREZ  
SECRETARIA GENERAL

*Centro Avenida Venezuela, Calle 33 No. 8-25 Edificio Nacional-Primer Piso*  
*E-Mail: [stadcgena@cendoj.ramajudicial.gov.co](mailto:stadcgena@cendoj.ramajudicial.gov.co)*  
*Teléfono: 6642718*

## Re: TRASLADO A SOLICITUD AMPLIACION Y COMPLEMENTACION DE DICTAMEN PERICIAL DE NECROPSIA No.2017010113001000413

Dirección Seccional Sucre Norte <dssucre@medicinalegal.gov.co>

Mié 3/08/2022 4:24 PM

Para: Notificaciones Despacho 05 Tribunal Administrativo - Bolivar - Cartagena <desta05bol@notificacionesrj.gov.co>; Secretaria Tribunal Administrativo - Seccional Cartagena <stadcgena@cendoj.ramajudicial.gov.co>

CC: Johan Urquijo Domínguez <jcurquijo93@gmail.com>

Cordial saludo:

Me permito enviar informe pericial de ampliación y/o complemento de necropsia 201701013001000413-1 - PEREZ PUMAREJO RICHARD, para los fines pertinentes.

Agradecemos acusar recibo.

Atte,

Martha Villalba Tuiran  
Asistente  
Dirección Seccional Sucre  
Teléfono: (575) 2826858 Ext. 4535 - 4538  
Calle 38 No. 25°211  
Sincelejo – Sucre  
Instituto Nacional de Medicina Legal y Ciencias Forenses

Considere su responsabilidad ambiental, sólo si es necesario imprima este correo

*PD: Por favor, si responde este mensaje tenga a bien utilizar la opción de "responder a todos", sin modificar el campo Asunto o Subject con el fin de no extraviar el historial de su actividad y dar un seguimiento oportuno a cualquier duda o inquietud que usted tenga del mismo*

*Antes de imprimir este correo, considere si es realmente necesario hacerlo, recuerde que puede guardarlo como un archivo digital.*

*Cualquier incidente puede reportarlo a la oficina informática del **Instituto Nacional de Medicina Legal en adelante (INML)**, Regional Norte, a los teléfonos 3850417 Ext. 2510-2511.*

**AVISO DE CONFIDENCIALIDAD:** Este correo electrónico y sus anexos pueden contener información de carácter confidencial y/o privilegiada del **INML**, por lo tanto, está sujeta a reserva y se envían a la atención única y exclusivamente de la persona y/o entidad a quien va dirigido. La copia, revisión, uso, revelación y/o distribución de dicha información confidencial está prohibida, a menos que exista autorización explícita. Si usted no es destinatario del mismo debe proceder a informar mediante correo electrónico a la persona que lo envió y a borrar de su sistema tanto el correo recibido como el enviado, sin conservar copias. No renuncio a la confidencialidad, ni a otro privilegio sobre la protección de datos personales, por causa de errores en la transmisión o funcionamiento inadecuado del sistema. En todo caso no podrá usar el contenido, de hacerlo puede incurrir en delito como las contenidas en la Ley 1273 de enero del 2009 y todas las que apliquen.

*Teniendo en cuenta que el sistema de correo electrónico no cuenta con un esquema de seguridad técnico que sea controlado por el **INML**, que pueda garantizar la preservación de la Seguridad de la Información, no somos responsables por los cambios, omisiones, alteraciones, errores que pudiera sufrir el mensaje luego de ser enviado.*

**Mediante la recepción del presente correo usted reconoce y acepta** que en caso de incumplimiento de su parte y/o de sus representantes a los términos antes mencionados, **INML** tendrá derecho a los daños y perjuicios que esto le cause, aplicando la legislación vigente en Colombia y/o aquellos tratados internacionales que aplique.

El mar, 2 ago 2022 a las 6:53, Johan Urquijo Domínguez (<[jcurquijo93@gmail.com](mailto:jcurquijo93@gmail.com)>) escribió:  
Cordial saludo. Actuando en calidad de parte interesada y apoderado de la parte demandante en el proceso de Reparación Directa de referencia, reenvío el presente mensaje de datos a fin de que pueda atender la orden judicial emanada por el Magistrado José Rafael Guerrero Leal del Tribunal Administrativo de Bolívar. Por lo anterior, comedidamente pido remitir copia a este correo de la ampliación del dictamen de necropsia 2017-413 el que debe dirigirse al correo [desta05bol@notificacionesrj.gov.co](mailto:desta05bol@notificacionesrj.gov.co), y así evitar requerimientos y eventuales incidentes judiciales por desacato a resolución judicial.

Cordialmente,

Johan C. Urquijo Domínguez - Abogado  
[Contacto Whatsapp 3022443957](https://www.whatsapp.com/business/profile/3022443957)



----- Forwarded message -----

De: **Dirección Seccional Bolívar Norte** <[dsbolivar@medicinalegal.gov.co](mailto:dsbolivar@medicinalegal.gov.co)>

Date: jue, 16 jun 2022 a las 11:47

Subject: TRASLADO A SOLICITUD AMPLIACION Y COMPLEMENTACION DE DICTAMEN PERICIAL DE NECROPSIA No.2017010113001000413

To: Dirección Seccional Sucre Norte <[dssucre@medicinalegal.gov.co](mailto:dssucre@medicinalegal.gov.co)>, Roy Jose Meza Gomez <[roy.meza@medicinalegal.gov.co](mailto:roy.meza@medicinalegal.gov.co)>

Cc: <[jcurquijo93@gmail.com](mailto:jcurquijo93@gmail.com)>

Doctor  
ROY JOSE MEZA GÓMEZ  
Médico Forense

Seccional Sucre

Cordial Saludo, Dr.Meza:

Muy amablemente damos traslado al caso abordado por usted para su conocimiento y fines pertinentes.

Atentamente,

**Carlos Alfonso Castillo Pajaro**

**Asistente**

**Seccional Bolivar**

**Teléfono (57) (5) 6695281 -6744494 Ext. 3515**

**Barrio Zaragocilla Calle 29 No.50-100 -Cartagena- Colombia**

**Instituto Nacional de Medicina Legal y Ciencias Forenses**



# INSTITUTO NACIONAL DE MEDICINA LEGAL Y CIENCIAS FORENSES

INFORME PERICIAL DE AMPLIACIÓN Y/O COMPLEMENTO DE NECROPSIA N°:  
2017010113001000413-1

Página 1 de



## AUTORIDAD DESTINATARIA

UNIDAD DE FISCALIA DELEGADA ANTE EL TRIBUNAL SUPERIOR  
JOSE RAFAEL GUERRERO LEAL  
CRA 19 No 19-47  
SINCELEJO-SUCRE

## DATOS BASICOS DE LA NECROPSIA

PROTOCOLO DE NECROPSIA: 2017010113001000413

Numero de Acta o NUC: Noticia Criminal: 130016001129201702198

## DATOS DEL FALLECIDO:

Nombres y Apellidos: RICHARD PEREZ PUMAREJO

Fecha de ingreso al INML: 01/08/2017

Fecha de la Necropsia: 02/08/2017

Perito asignado a la necropsia: ROY JOSE MEZA GOMEZ

Sitio de la Necropsia: Regional: NORTE Seccional: BOLIVAR Unidad Basica CARTAGENA

Fecha del proceso de ampliación: 15/07/2022

## INFORMACIÓN DISPONIBLE

Resumen de los hechos:

SEGÚN ACTA DE INSPECCIÓN 130016001129201702198 SE TRATA DE UN HOMBRE ADULTO QUE EL 01/08/2017 RECIBE LESIONES CON PAF AL ENFRENTARSE A LA POLICÍA, CUANDO FUE SORPRENDIDO REALIZANDO UN ATRACO EN VÍA PÚBLICA.

Resumen de Hallazgos: SIN REPORTE DE ATENCIÓN MÉDICA.  
CICATRIZ LINEAL EN SENTIDO HORIZONTAL DE 4 CENTÍMETROS LOCALIZADA EN REGIÓN FRONTO PARIETAL DERECHA  
ABRASIÓN DE COLOR ROJO DE 3 X 3 CENTÍMETROS LOCALIZADA EN PÓMULO DERECHO  
HERIDA POR PROYECTIL DE ARMA DE FUEGO EN REGIÓN SUPRACLAVICULAR DERECHA.  
HERIDA POR PROYECTIL DE ARMA DE FUEGO EN PARTE ANTERIOR DEL TÓRAX DERECHO.  
HERIDA POR PROYECTIL DE ARMA DE FUEGO EN REGIÓN ESCAPULAR DERECHA  
HERIDA POR PROYECTIL DE ARMA DE FUEGO EN REGIÓN DORSO LUMBAR PARTE CENTRAL.  
HERIDA POR PROYECTIL DE ARMA DE FUEGO EN REGIÓN LUMBAR DERECHA.  
MÚLTIPLES CICATRICES DE 2 CENTÍMETROS APROXIMADAMENTE CADA UNA LOCALIZADAS EN HÉMITORAX IZQUIERDO Y REGIÓN LUMBAR DERECHA.  
CICATRIZ LINEAL DE 22 CENTÍMETROS EN PARTE ANTERIOR DE REGIÓN ABDOMINAL. PARTE CENTRAL.

EXAMEN INTERNO.  
LACERACIÓN PULMONAR DERECHA.

PROFESIONAL ESPECIALIZADO FORENSE

Página 1 de 3

**INFORME PERICIAL DE AMPLIACIÓN Y/O COMPLEMENTO DE NECROPSIA N°:  
2017010113001000413-1**

Página 2 de 3

HEMOTORAX MASIVO DERECHO  
HEMOPERITONEO MASIVO.  
LACERACIÓN DE GLÁNDULA HEPÁTICA (HÍGADO LÓBULO IZQUIERDO).  
LACERACIÓN DE AORTA ABDOMINAL.  
LACERACIÓN ASAS INTESTINALES.



Opinion Pericial: EL CASO TRATA DE UN HOMBRE ADULTO, DE 24 AÑOS DE EDAD, IDENTIFICADO FÉHACIEMENTE POR COTEJO DACTILOSCÓPICO, QUIEN SEGÚN DATOS APORTADOS POR EL INFORME DE INSPECCIÓN TÉCNICA A CADÁVERES, MUERE AL SUFRIR HERIDAS POR PROYECTIL DE ARMA DE FUEGO.

SEGÚN LA NECRÓPSIA, FALLECE DEBIDO A ANEMIA AGUDA CAUSADA POR HEMOTÓRAX Y HEMOPERITONEO MASIVO OCASIONADO POR LACERACIONES HEPATO-PULMONAR INDUCIDA POR PROYECTIL DE ARMA DE FUEGO.

EN SÍNTESIS, CON LA INFORMACIÓN APORTADA HASTA EL MOMENTO POR LA AUTORIDAD Y LOS HALLAZGOS DE LA NECRÓPSIA, LA MUERTE SE CONCEPTÚA COMO DE MANERA VIOLENTA-HOMICIDIO, SIENDO SU CAUSA, HERIDAS POR PROYECTIL DE ARMA DE FUEGO Y SU MECANISMO, LA ANEMIA AGUDA.

Informacion Adicional:

### **DISCUSIÓN**

En atención a lo solicitado por el Tribunal Administrativo de Bolívar mediante auto interlocutorio No. 025/2022, en el sentido de: ..Decrétese ampliación y complementación del informe pericial No.2017010113001000413 de necropsia realizado por el Dr. ROY JOSE MEZA GOMEZ, en los aspectos señalados por el demandante tales como:

se busca establecer si PEREZ PUMAREJO se encontraba de espaldas, de lado o de frente al momento de recibir los disparos. También se hace necesario que el funcionario explique la trayectoria de los impactos recibidos en la espalda de PETEZ PUMAREJO puesto que no se explica.

Respuesta: La trayectoria de los proyectiles están descritas en el protocolo de necropsia No.2017010113001000413, en el ítem: DESCRIPCION DE LESIONES TRAUMATICAS (Paginas 5 y 6 de 7) de la siguiente forma:

1.4 Trayectoria anatómica: Plano horizontal: Supero-Inferior. Plano coronal: Postero-Anterior. Plano sagital: Derecha-Izquierda.

2.4 Trayectoria anatómica: Plano horizontal: En el plano. Plano coronal: Postero-Anterior. Plano sagital: Derecha-Izquierda.

3.4 Trayectoria anatómica: Plano horizontal: Infero-Superior. Plano coronal: Postero-Anterior. Plano sagital: Izquierda-Derecha.

4.4 Trayectoria anatómica: Plano horizontal: Infero-Superior. Plano coronal: Postero-Anterior. Plano sagital: Derecha-Izquierda.

Para establecer la posición de la víctima y victimario al momento de recibir los impactos es necesaria la reconstrucción de los hechos con la participación de peritos en balística de campo luego de un estudio previo de todos los pormenores del caso (entrevistas, necropsias, testigos, etc), la investigación judicial y la secuencia de eventos. Lo anterior está relacionada con la llamada Balística externa que estudia la trayectorias del proyectil y se correlaciona con la balística de efectos que como su nombre lo indica estudia los efectos del proyectil en el blanco en este caso el cuerpo humano y sus trayectorias al interior del mismo. Se informa, además, que el Instituto Nacional de Medicina legal y ciencias forenses a través de su laboratorio de Balística presta en su portafolio el servicio de Determinación de Trayectorias: Estudios de información suministrada a partir de los Elementos Materiales Probatorios, entrevistas, versiones, hallazgos técnicos (información del informe de necropsia, puntos de impacto, planos topográficos), con ayuda de los cálculos matemáticos, con el fin de establecer la más probable trayectoria seguida por un proyectil en un lugar, en el cuerpo de una víctima o en un elemento en particular y Determinación de Posibles Posiciones de Víctima(s), Agresor(es): Consiste en el estudio de información suministrada a partir de documentación remitida como: el informe de necropsia, el informe pericial sobre valoración de lesiones en clínica, informe de inspección a lugares, resultados de estudios técnicos entre otros (ubicación de impactos sobre puntos

*R. L. L. A.*

**INFORME PERICIAL DE AMPLIACIÓN Y/O COMPLEMENTO DE NECROPSIA N°:  
2017010113001000413-1**

Página 3 de 3

fijos, rango de distancia de disparo) con el fin de establecer el o las posibles ubicaciones relativas entre víctima(s) y agresor(es) al momento de producirse el (los) disparo(s).



¿Cómo un proyectil de bala puede causar la laceración del lóbulo hepático, las asas intestinales, laceración del parénquima pulmonar derecho, del diafragma, y al mismo tiempo terminar alojado ese proyectil en el lado izquierdo de cuello, cuando el mismo ingreso por la región dorsal del cuerpo?

De la lectura del inciso 4.4 del informe de necropsia, se puede leer que la trayectoria anatómica del proyectil en el plano horizontal fue ínfero superior es decir, de arriba hacia abajo, lo que quiere decir que el proyectil destrozó los órganos de PEREZ PUMAREJO desde abajo hacia arriba, razón por la cual el proyectil fue encontrado en la región de los músculos del cuello, después de lesionar órganos abdominales, diafragma y pulmones .

¿Cómo pudo ocurrir esto? ¿Cómo se explica entonces la trayectoria de ese proyectil?

Respuesta: Al respecto se informa que la trayectoria establecida en el cadáver y que corresponde a la herida número 4, fue descrita en el ítem: 4.4 Trayectoria anatómica: Plano horizontal: Infero-Superior. Plano coronal: Postero-Anterior. Plano sagital: Derecha-Izquierda.

Es decir ínfero-Superior (de abajo hacia arriba); postero-anterior (de la región posterior a la región anterior del cuerpo o desde atrás hacia adelante; y de derecha a izquierda es decir ingresa por el lado derecho y sigue un curso dentro del cuerpo hacia el lado izquierdo.

En la descripción de esta herida (4) en el protocolo de necropsia No.2017010113001000413, se establece orificio de entrada en la región dorsal derecha ubicado a 67 cms del vértice y se recupera proyectil de arma de fuego en parte inferior de músculos del Cuello lado izquierdo a 30 cms del vértice. Cuando se habla de región dorsal se refiere a la parte posterior del cuerpo incluyendo la región torácica posterior, la región lumbar y sacra. En este orden de ideas, el proyectil ingresa en región dorsal a 67 cms del vértice craneal que es la superficie superior de la cabeza, es decir, está ubicado en la región dorso lumbar derecha ingresando a cavidad abdominal por su cara posterior donde lesiona peritoneo parietal y visceral que son membranas que recubren la pared abdominal y los órganos intraabdominales respectivamente, asas intestinales delgadas, hígado en su lóbulo hepático izquierdo, el hemidiafragma izquierdo, ingresa a cavidad torácica donde lesiona la pleura parietal y visceral, lacera el pulmón derecho, emerge de la cavidad torácica y se aloja en los músculos izquierdos del cuello donde se recupera. (VER DIAGRAMA DE LESIONES ADJUNTO).

### **CONCLUSIÓN**

SE RESUELVEN LOS INTERROGANTES PLANTEADOS Y SE ADJUNTA DIAGRAMA DE LESIONES.

*RJL*

Página 3 de 3

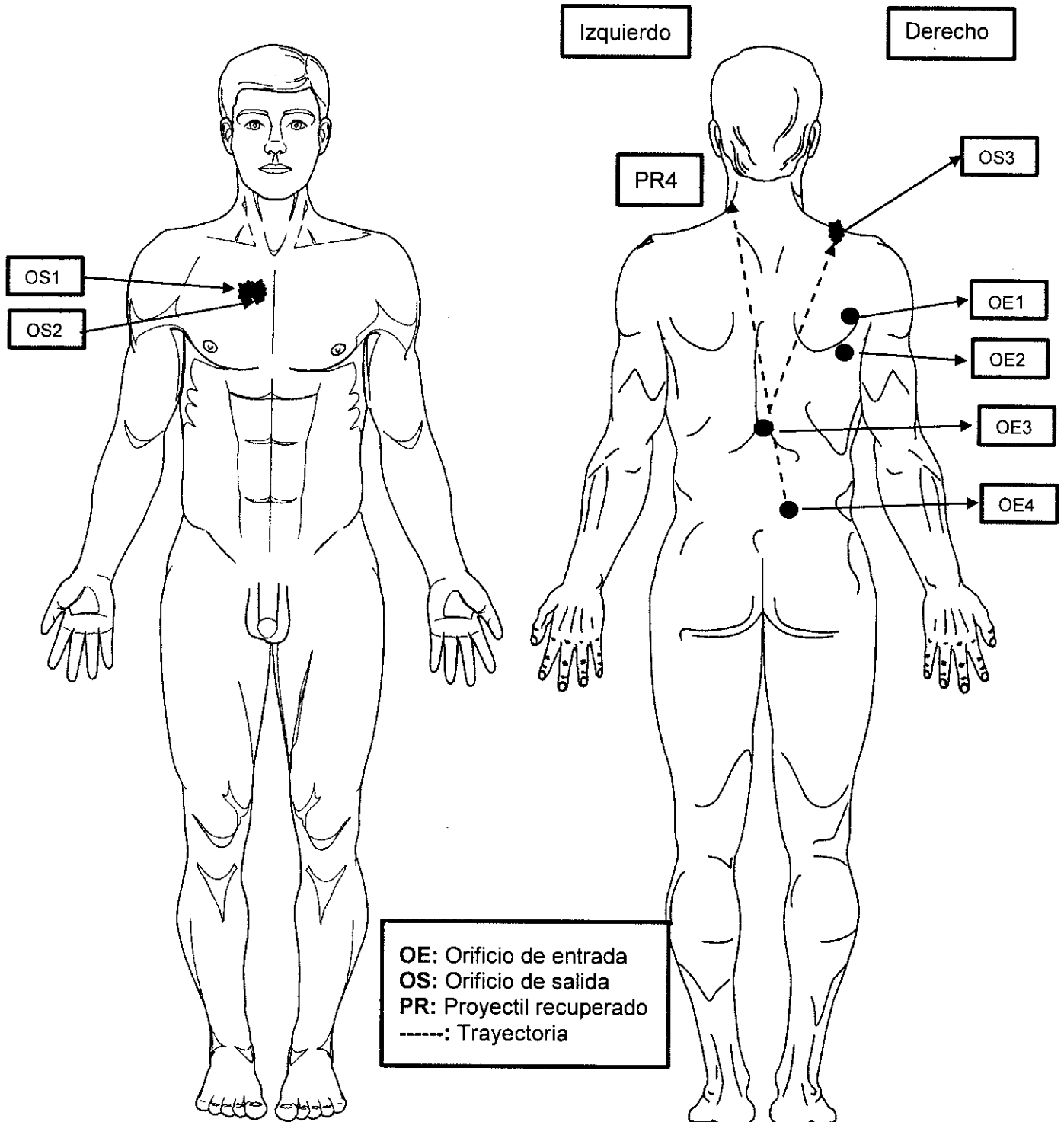
ROY JOSE MEZA GOMEZ

PROFESIONAL ESPECIALIZADO FORENSE

"Ciencia con sentido humanitario, un mejor país"



Necropsia No.: 2017010113001000413 Fecha: 2017/08/02



Perito: ROY JOSE MEZA GOMEZ-Medico forense



**APORTA COMPLEMENTACIÓN DE DICTAMEN PERICIAL DE NECROPSIA. RAD.: 007-2019-00200-02. RICHAR PEREZ Y OTROS VS. NACION, POLICIA NACIONAL. RAPARACION DIRECTA.**

Johan Urquijo Domínguez <jcurquijo93@gmail.com>

Jue 4/08/2022 10:29 AM

Para: Notificaciones Despacho 05 Tribunal Administrativo - Bolivar - Cartagena <desta05bol@notificacionesrj.gov.co>

Señores

TRIBUNAL ADMINISTRATIVO DE BOLÍVAR

Dr. José Rafael Guerrero Leal - Magistrado ponente

[desta05bol@notificacionesrj.gov.co](mailto:desta05bol@notificacionesrj.gov.co)

Cartagena de Indias

---

**ASUNTO: APORTA COMPLEMENTACIÓN DEL DICTAMEN PERICIAL DE NECROPSIA**

**RADICADO: 13001-33-33-007-2019-00200-02**

**PROCESO: REPARACIÓN DIRECTA**

**DEMANDANTE: RICHARD PEREZ MARIMON Y OTROS**

**DEMANDADO: NACIÓN - POLICÍA NACIONAL**

El suscrito apoderado sustituto de la parte demandante, JOHAN C. URQUIJO DOMÍNGUEZ, identificado con cédula de ciudadanía 1.044.924.753, Abogado en ejercicio, portador de la Tarjeta Profesional número 267479, comedidamente me dirijo a su señoría, con el fin de allegar al proceso la complementación y adición del dictamen pericial de necropsia No. 2017010113001000413, tal como fue ordenado por su señoría mediante auto de fecha 14 de junio del 2022.

Johan C. Urquijo Domínguez - Abogado

[Contacto Whatsapp](https://api.whatsapp.com/send?phone=3022443957) 3022443957



Cartagena de Indias D. T. y C. 4 de agosto del 2022

Señores

**TRIBUNAL ADMINISTRATIVO DE BOLÍVAR**

**Dr. José Rafael Guerrero Leal - Magistrado ponente**

[desta05bol@notificacionesrj.gov.co](mailto:desta05bol@notificacionesrj.gov.co)

Cartagena de Indias

---

<b>ASUNTO:</b>	<b><u>APORTA COMPLEMENTACIÓN DE DICTAMEN PERICIAL DE NECROPSIA</u></b>
<b>RADICADO:</b>	13001-33-33-007-2019-00200-02
<b>PROCESO:</b>	REPARACIÓN DIRECTA
<b>DEMANDANTE:</b>	RICHARD PEREZ MARIMON Y OTROS
<b>DEMANDADO:</b>	NACIÓN - POLICÍA NACIONAL

El suscrito *apoderado sustituto* de la parte demandante, **JOHAN C. URQUIJO DOMÍNGUEZ**, identificado con cédula de ciudadanía 1.044.924.753, Abogado en ejercicio, portador de la Tarjeta Profesional número 267479, comedidamente me dirijo a su señoría, con el fin de allegar al proceso la complementación y adición del dictamen pericial de necropsia No. 2017010113001000413, tal como fue ordenado por su señoría mediante auto de fecha 14 de junio del 2022.

En ese sentido, se destaca de dicha experticia que:

*“el proyectil ingresa en región dorsal a 67 cms. del vértice craneal que es la superficie superior de la cabeza, es decir, está ubicado en la región dorso lumbar derecha, ingresando a cavidad abdominal por su cara posterior donde lesiona peritoneo parietal y visceral, que son membranas que recubren la pared abdominal y los órganos intraabdominales respectivamente, asas intestinales delgadas, hígado en su lóbulo hepático izquierdo, el hemidiafragma izquierdo, ingresa a cavidad torácica donde lesiona la pleura parietal y visceral, lascera el pulmón derecho, emerge de la cavidad torácica y se aloja en los músculos izquierdos del cuello donde se recupera.”*

De manera su señoría que, resulta claro que la víctima fue impactada en por lo menos cuatro ocasiones por la espalda, tal como refiere el informe de necropsia y su complementación; también se infiere que, uno de los disparos penetró internamente su cuerpo recorriendo una distancia aproximada de 67 centímetros, desde su zona lumbar, hasta los músculos del cuello, destrozando los órganos que refieren dichos informes, para lo cual la experticia contiene así mismo una imagen ilustrativa de los orificios de bala de entrada y salida y la trayectoria de los mismos.

Por la manera en que se describen las lesiones, en contra de un sujeto que se encuentra de espaldas a su agresor el cual de manera desproporcionada e irracional pretende descargar su proveedor de arma de dotación oficial sobre la espalda de la víctima, en un procedimiento con falencias en la cadena de custodia y por lo tanto el debido proceso, no puede colegirse entonces, ante las dudas sometidas al contradictorio, especialmente de la manera en qué uno de los disparos causó el daño referido en la complementación al dictamen, no puede entonces declararse que la POLICÍA NACIONAL actuó conforme a la Ley, sino que la misma excedió su potestad legal incurriendo en falla del servicio.



- ✓ Se adjunta en formato pdf el documento aportado por el INSTITUTO NACIONAL DE MEDICINA LEGAL.

*El suscrito apoderado sustituto,*

---

**JOHAN C. URQUIJO DOMÍNGUEZ**  
C.C. 1.044.924.753 de Arjona  
T.P. 267.479



# INSTITUTO NACIONAL DE MEDICINA LEGAL Y CIENCIAS FORENSES

INFORME PERICIAL DE AMPLIACIÓN Y/O COMPLEMENTO DE NECROPSIA N°:  
2017010113001000413-1

Página 1 de



## AUTORIDAD DESTINATARIA

UNIDAD DE FISCALIA DELEGADA ANTE EL TRIBUNAL SUPERIOR  
JOSE RAFAEL GUERRERO LEAL  
CRA 19 No 19-47  
SINCELEJO-SUCRE

## DATOS BASICOS DE LA NECROPSIA

PROTOCOLO DE NECROPSIA: 2017010113001000413

Numero de Acta o NUC: Noticia Criminal: 130016001129201702198

## DATOS DEL FALLECIDO:

Nombres y Apellidos: RICHARD PEREZ PUMAREJO

Fecha de ingreso al INML: 01/08/2017

Fecha de la Necropsia: 02/08/2017

Perito asignado a la necropsia: ROY JOSE MEZA GOMEZ

Sitio de la Necropsia: Regional: NORTE Seccional: BOLIVAR Unidad Basica CARTAGENA

Fecha del proceso de ampliación: 15/07/2022

## INFORMACIÓN DISPONIBLE

Resumen de los hechos:

SEGÚN ACTA DE INSPECCIÓN 130016001129201702198 SE TRATA DE UN HOMBRE ADULTO QUE EL 01/08/2017 RECIBE LESIONES CON PAF AL ENFRENTARSE A LA POLICÍA, CUANDO FUE SORPRENDIDO REALIZANDO UN ATRACO EN VÍA PÚBLICA.

Resumen de Hallazgos: SIN REPORTE DE ATENCIÓN MÉDICA.  
CICATRIZ LINEAL EN SENTIDO HORIZONTAL DE 4 CENTÍMETROS LOCALIZADA EN REGIÓN FRONTO PARIETAL DERECHA  
ABRASIÓN DE COLOR ROJO DE 3 X 3 CENTÍMETROS LOCALIZADA EN PÓMULO DERECHO  
HERIDA POR PROYECTIL DE ARMA DE FUEGO EN REGIÓN SUPRACLAVICULAR DERECHA.  
HERIDA POR PROYECTIL DE ARMA DE FUEGO EN PARTE ANTERIOR DEL TÓRAX DERECHO.  
HERIDA POR PROYECTIL DE ARMA DE FUEGO EN REGIÓN ESCAPULAR DERECHA  
HERIDA POR PROYECTIL DE ARMA DE FUEGO EN REGIÓN DORSO LUMBAR PARTE CENTRAL.  
HERIDA POR PROYECTIL DE ARMA DE FUEGO EN REGIÓN LUMBAR DERECHA.  
MÚLTIPLES CICATRICES DE 2 CENTÍMETROS APROXIMADAMENTE CADA UNA LOCALIZADAS EN HEMITORAX IZQUIERDO Y REGIÓN LUMBAR DERECHA.  
CICATRIZ LINEAL DE 22 CENTÍMETROS EN PARTE ANTERIOR DE REGIÓN ABDOMINAL. PARTE CENTRAL.

EXAMEN INTERNO.  
LACERACIÓN PULMONAR DERECHA.

PROFESIONAL ESPECIALIZADO FORENSE

Página 1 de 3

**INFORME PERICIAL DE AMPLIACIÓN Y/O COMPLEMENTO DE NECROPSIA N°:  
2017010113001000413-1**

Página 2 de 3

HEMOTORAX MASIVO DERECHO  
HEMOPERITONEO MASIVO.  
LACERACIÓN DE GLÁNDULA HEPÁTICA (HÍGADO LÓBULO IZQUIERDO).  
LACERACIÓN DE AORTA ABDOMINAL.  
LACERACIÓN ASAS INTESTINALES.



Opinion Pericial: EL CASO TRATA DE UN HOMBRE ADULTO, DE 24 AÑOS DE EDAD, IDENTIFICADO FÉHACIEMENTE POR COTEJO DACTILOSCÓPICO, QUIEN SEGÚN DATOS APORTADOS POR EL INFORME DE INSPECCIÓN TÉCNICA A CADÁVERES, MUERE AL SUFRIR HERIDAS POR PROYECTIL DE ARMA DE FUEGO.

SEGÚN LA NECRÓPSIA, FALLECE DEBIDO A ANEMIA AGUDA CAUSADA POR HEMOTÓRAX Y HEMOPERITONEO MASIVO OCASIONADO POR LACERACIONES HEPATO-PULMONAR INDUCIDA POR PROYECTIL DE ARMA DE FUEGO.

EN SÍNTESIS, CON LA INFORMACIÓN APORTADA HASTA EL MOMENTO POR LA AUTORIDAD Y LOS HALLAZGOS DE LA NECRÓPSIA, LA MUERTE SE CONCEPTÚA COMO DE MANERA VIOLENTA-HOMICIDIO, SIENDO SU CAUSA, HERIDAS POR PROYECTIL DE ARMA DE FUEGO Y SU MECANISMO, LA ANEMIA AGUDA.

Informacion Adicional:

**DISCUSIÓN**

En atención a lo solicitado por el Tribunal Administrativo de Bolívar mediante auto interlocutorio No. 025/2022, en el sentido de: ..Decrétese ampliación y complementación del informe pericial No.2017010113001000413 de necropsia realizado por el Dr. ROY JOSE MEZA GOMEZ, en los aspectos señalados por el demandante tales como:

se busca establecer si PEREZ PUMAREJO se encontraba de espaldas, de lado o de frente al momento de recibir los disparos. También se hace necesario que el funcionario explique la trayectoria de los impactos recibidos en la espalda de PETEZ PUMAREJO puesto que no se explica.

Respuesta: La trayectoria de los proyectiles están descritas en el protocolo de necropsia No.2017010113001000413, en el ítem: DESCRIPCION DE LESIONES TRAUMATICAS (Paginas 5 y 6 de 7) de la siguiente forma:

1.4 Trayectoria anatómica: Plano horizontal: Supero-Inferior. Plano coronal: Postero-Anterior. Plano sagital: Derecha-Izquierda.

2.4 Trayectoria anatómica: Plano horizontal: En el plano. Plano coronal: Postero-Anterior. Plano sagital: Derecha-Izquierda.

3.4 Trayectoria anatómica: Plano horizontal: Infero-Superior. Plano coronal: Postero-Anterior. Plano sagital: Izquierda-Derecha.

4.4 Trayectoria anatómica: Plano horizontal: Infero-Superior. Plano coronal: Postero-Anterior. Plano sagital: Derecha-Izquierda.

Para establecer la posición de la víctima y victimario al momento de recibir los impactos es necesaria la reconstrucción de los hechos con la participación de peritos en balística de campo luego de un estudio previo de todos los pormenores del caso (entrevistas, necropsias, testigos, etc), la investigación judicial y la secuencia de eventos. Lo anterior está relacionada con la llamada Balística externa que estudia la trayectorias del proyectil y se correlaciona con la balística de efectos que como su nombre lo indica estudia los efectos del proyectil en el blanco en este caso el cuerpo humano y sus trayectorias al interior del mismo. Se informa, además, que el Instituto Nacional de Medicina legal y ciencias forenses a través de su laboratorio de Balística presta en su portafolio el servicio de Determinación de Trayectorias: Estudios de información suministrada a partir de los Elementos Materiales Probatorios, entrevistas, versiones, hallazgos técnicos (información del informe de necropsia, puntos de impacto, planos topográficos), con ayuda de los cálculos matemáticos, con el fin de establecer la más probable trayectoria seguida por un proyectil en un lugar, en el cuerpo de una víctima o en un elemento en particular y Determinación de Posibles Posiciones de Víctima(s), Agresor(es): Consiste en el estudio de información suministrada a partir de documentación remitida como: el informe de necropsia, el informe pericial sobre valoración de lesiones en clínica, informe de inspección a lugares, resultados de estudios técnicos entre otros (ubicación de impactos sobre puntos

A handwritten signature in black ink, appearing to read 'R. L. L. A.', located at the bottom left of the page.

**INFORME PERICIAL DE AMPLIACIÓN Y/O COMPLEMENTO DE NECROPSIA N°:  
2017010113001000413-1**

Página 3 de 3

fijos, rango de distancia de disparo) con el fin de establecer el o las posibles ubicaciones relativas entre víctima(s) y agresor(es) al momento de producirse el (los) disparo(s).



¿Cómo un proyectil de bala puede causar la laceración del lóbulo hepático, las asas intestinales, laceración del parénquima pulmonar derecho, del diafragma, y al mismo tiempo terminar alojado ese proyectil en el lado izquierdo de cuello, cuando el mismo ingreso por la región dorsal del cuerpo?

De la lectura del inciso 4.4 del informe de necropsia, se puede leer que la trayectoria anatómica del proyectil en el plano horizontal fue ínfero superior es decir, de arriba hacia abajo, lo que quiere decir que el proyectil destrozó los órganos de PEREZ PUMAREJO desde abajo hacia arriba, razón por la cual el proyectil fue encontrado en la región de los músculos del cuello, después de lesionar órganos abdominales, diafragma y pulmones .

¿Cómo pudo ocurrir esto? ¿Cómo se explica entonces la trayectoria de ese proyectil?

Respuesta: Al respecto se informa que la trayectoria establecida en el cadáver y que corresponde a la herida número 4, fue descrita en el ítem: 4.4 Trayectoria anatómica: Plano horizontal: Infero-Superior. Plano coronal: Postero-Anterior. Plano sagital: Derecha-Izquierda.

Es decir ínfero-Superior (de abajo hacia arriba); postero-anterior (de la región posterior a la región anterior del cuerpo o desde atrás hacia adelante; y de derecha a izquierda es decir ingresa por el lado derecho y sigue un curso dentro del cuerpo hacia el lado izquierdo.

En la descripción de esta herida (4) en el protocolo de necropsia No.2017010113001000413, se establece orificio de entrada en la región dorsal derecha ubicado a 67 cms del vértice y se recupera proyectil de arma de fuego en parte inferior de músculos del Cuello lado izquierdo a 30 cms del vértice. Cuando se habla de región dorsal se refiere a la parte posterior del cuerpo incluyendo la región torácica posterior, la región lumbar y sacra. En este orden de ideas, el proyectil ingresa en región dorsal a 67 cms del vértice craneal que es la superficie superior de la cabeza, es decir, está ubicado en la región dorso lumbar derecha ingresando a cavidad abdominal por su cara posterior donde lesiona peritoneo parietal y visceral que son membranas que recubren la pared abdominal y los órganos intraabdominales respectivamente, asas intestinales delgadas, hígado en su lóbulo hepático izquierdo, el hemidiafragma izquierdo, ingresa a cavidad torácica donde lesiona la pleura parietal y visceral, lacera el pulmón derecho, emerge de la cavidad torácica y se aloja en los músculos izquierdos del cuello donde se recupera. (VER DIAGRAMA DE LESIONES ADJUNTO).

### **CONCLUSIÓN**

SE RESUELVEN LOS INTERROGANTES PLANTEADOS Y SE ADJUNTA DIAGRAMA DE LESIONES.

*RJL*

Página 3 de 3

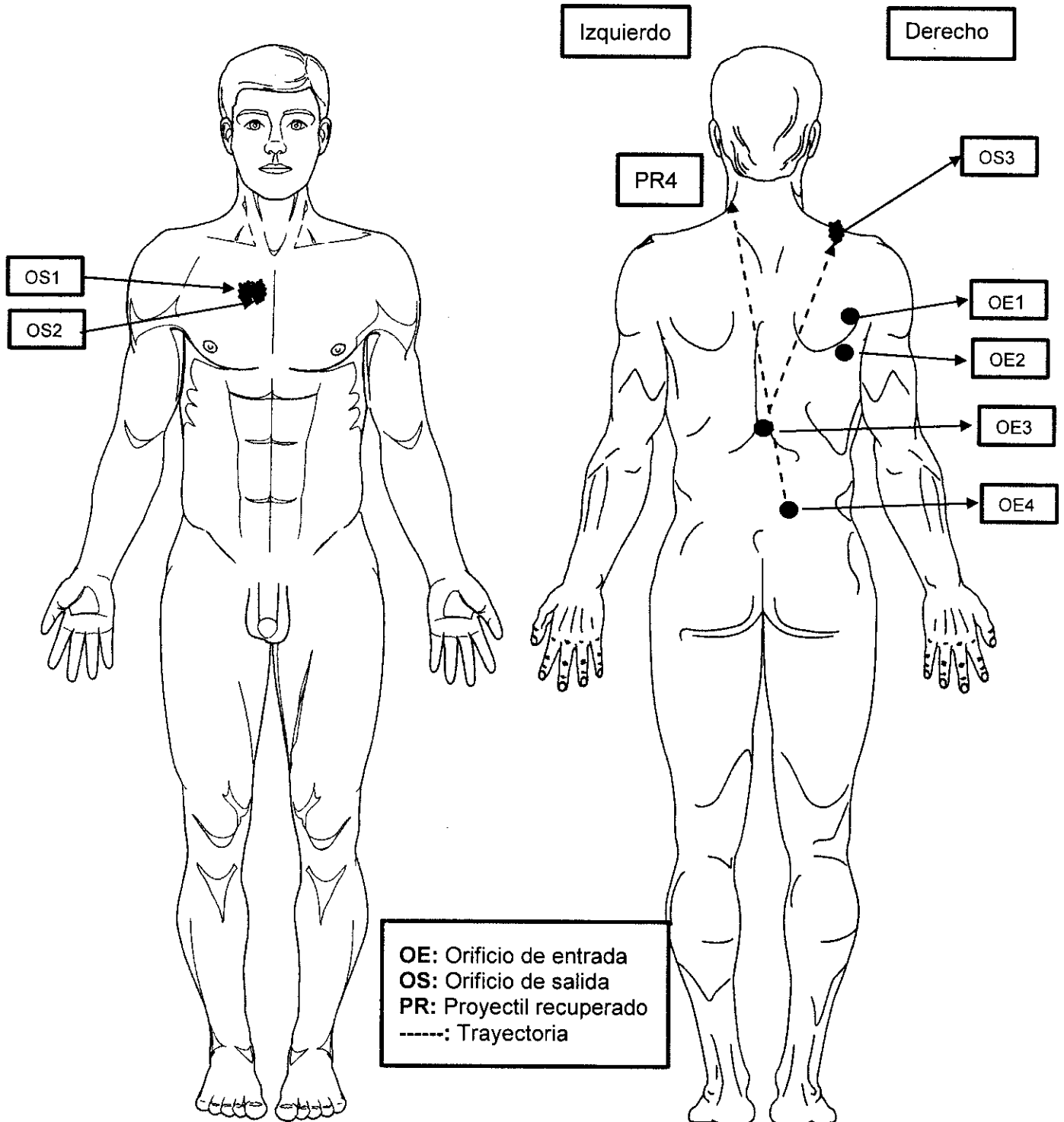
ROY JOSE MEZA GOMEZ

PROFESIONAL ESPECIALIZADO FORENSE

"Ciencia con sentido humanitario, un mejor país"



Necropsia No.: 2017010113001000413 Fecha: 2017/08/02



Perito: ROY JOSE MEZA GOMEZ-Medico forense