



TRIBUNAL ADMINISTRATIVO DE BOLÍVAR
TRASLADO
(Artículo 110 C. G. P.)

SIGCMA

CARTAGENA 24 DE NOVIEMBRE DEL 2020

HORA: 08:00 A. M.

Medio de control	REPARACIÓN DIRECTA
Radicado	13-001-33-33-005-2013-00188-01
Demandante	NACARIS MOISSE CASTELLAR Y OTROS
Demandado	ESE HOSPITAL NUESTRA SEÑORA DEL CARMEN
Magistrado Ponente	MOISÉS RODRÍGUEZ PÉREZ

EN LA FECHA SE CORRE TRASLADO POR EL TÉRMINO LEGAL DE TRES (03) DÍAS A LAS PARTES, DEL INFORME DE RESPONSABILIDAD PROFESIONAL ALLEGADO POR EL INSTITUTO NACIONAL DE MEDICINA LEGAL Y CIENCIAS FORENSES DENTRO DEL PROCESO DE LA REFERENCIA.

EMPIEZA EL TRASLADO: 25 DE NOVIEMBRE DE 2020, A LAS 8:00 A.M.

JUAN CARLOS GALVIS BARRIOS
SECRETARIO GENERAL
Original firmado


VENCE EL TRASLADO: 27 DE NOVIEMBRE DE 2020, A LAS 5:00 P.M.

JUAN CARLOS GALVIS BARRIOS
SECRETARIO GENERAL
Original firmado

DES

Centro Avenida Venezuela, Calle 33 No. 8-25 Edificio Nacional-Primer Piso
E-Mail: desta06bol@notificacionesrj.gov.co
Teléfono: 6642718





Notificaciones Despacho 06 Tribunal Administrativo - Bolivar - Cartagena

De: Dirección Seccional Bolívar Norte <dsbolivar@medicinalegal.gov.co>
Enviado el: jueves, 19 de noviembre de 2020 1:02 p.m.
Para: Notificaciones Despacho 06 Tribunal Administrativo - Bolivar - Cartagena
Asunto: Re: SOLICITUD DICTAMEN PERICIAL 13-001-33-33-005-2013-00188-01
Datos adjuntos: INFORME PERICIAL DE CLÍNICA FORENSE No.UBCTG-DSBL-03772-C-2020-NELLY CASTELLAR DE MOISEL.zip

Doctor:

JUAN CARLOS GALVIS BARRIOS
SECRETARIO GENERAL
TRIBUNAL ADMINISTRATIVO DE BOLIVAR

ASUNTO: COPIA INFORME RESPONSABILIDAD PROFESIONAL

De manera atenta, me permito informarle que dentro del proceso con número de radicación No. **UBCTG-DSBL-03772-C-2020**, se emitió **COPIA INFORME RESPONSABILIDAD PROFESIONAL** de la Sra. **NELLY CASTELLAR DE MOISEL** con fecha 16 de noviembre de 2020

Esta notificación tiene documento(s) encriptado el cual se le asignara una clave la cual se le enviara posterior a este correo.


El (los) certificado(s) de integridad de (los) documento(s) remitido(s):

Nro.	Cód	Fecha
1	Hash 7493F11A53266DD09DBD0C93ADC43343	19/11/2020

Cordialmente,

Carlos Alfonso Castillo Pajaro
Asistente
Dirección Seccional Bolivar
Teléfono (57) (5) 6695281 -6744494 Ext. 3515
Barrio Zaragocilla Calle 29 No.50-100 -Cartagena- Colombia
Instituto Nacional de Medicina Legal y Ciencias Forenses

PD: Por favor, si responde este mensaje tenga a bien utilizar la opción de "responder a todos", sin modificar el campo Asunto o Subject con el fin de no extraviar el historial de su actividad y dar un seguimiento oportuno a cualquier duda o inquietud que usted tenga del mismo. Antes de imprimir este correo, considere si es realmente necesario hacerlo, recuerde que puede guardarlo como un archivo digital. Cualquier incidente puede reportarlo a la oficina informática del Instituto Nacional de Medicina Legal en adelante (INML) Regional Norte, a los teléfonos 3850417 Ext. 2510-2511.



AVISO DE CONFIDENCIALIDAD Este correo electrónico y sus anexos pueden contener información de carácter confidencial y/o privilegiada del INML, por lo tanto, está sujeta a reserva y se envían a la atención única y exclusivamente de la persona y/o entidad a quien va dirigido. La copia, revisión, uso, revelación y/o distribución de dicha información confidencial está prohibida, a menos que exista autorización explícita. Si usted no es destinatario del mismo debe proceder a informar mediante correo electrónico a la persona que lo envió y a borrar de su sistema tanto el correo recibido como el enviado, sin conservar copias. No renuncio a la confidencialidad, ni a otro privilegio sobre la protección de datos personales, por causa de errores en la transmisión o funcionamiento inadecuado del sistema. En todo caso no podrá usar el contenido, de hacerlo puede incurrir en delito como las contenidas en la Ley 1273 de enero del 2009 y todas las que apliquen.

Teniendo en cuenta que el sistema de correo electrónico no cuenta con un esquema de seguridad técnico que sea controlado por el INML, que pueda garantizar la preservación de la Seguridad de la Información, no somos responsables por los cambios, omisiones, alteraciones, errores que pudiera sufrir el mensaje luego de ser enviado.

Mediante la recepción del presente correo usted reconoce y acepta que en caso de incumplimiento de su parte y/o de sus representantes a los términos antes mencionados, INML tendrá derecho a los daños y perjuicios que esto le cause, aplicando la legislación vigente en Colombia y/o aquellos tratados internacionales que aplique.

El mié, 11 nov 2020 a las 15:41, Notificaciones Despacho 06 Tribunal Administrativo - Bolivar - Cartagena (<desta06bol@notificacionesrj.gov.co>) escribió:



Rama Judicial
Consejo Superior de la Judicatura
República de Colombia

**TRIBUNAL ADMINISTRATIVO DE BOLÍVAR
OFICIO**

SIGCMA

Cartagena de Indias, 15 de OCTUBRE de 2020 Oficio No. 1802 MRP

Señores:

**INSTITUTO NACIONAL DE MEDICINA LEGAL Y CIENCIAS FORENSES
SECCIONAL BOLÍVAR**


REFERENCIA: REPARACIÓN DIRECTA

MAGISTRADO: DR. MOISÉS RODRÍGUEZ PÉREZ

RADICADO: 13-001-33-33-005-2013-00188-01

DEMANDANTE: NACARIS MOISSEL CASTELLAR Y OTROS

ACCIONADO: ESE HOSPITAL NUESTRA SEÑORA DEL CARMEN



ASUNTO: REQUERIMIENTO

Cordial saludo.

Respetuosamente, me permito COMUNICARLE ELECTRÓNICAMENTE que esta corporación, mediante providencia de fecha 12 de diciembre del 2019 resolvió OFICIAR a esta entidad con la siguiente finalidad:

PRIMERO: por secretaría OFICIESE al INSTITUTO NACIONAL DE MEDICINA LEGAL Y CIENCIAS FORENSES a fin de que, dentro de los quince (15) días siguientes a la recepción de la correspondiente comunicación rindan dictamen pericial en el que resuelvan los interrogantes descritos en esta providencia.

Con la presente solicitud se adjuntan copia del auto de fecha 12 de diciembre del 2019 en el cual figuran las 14 preguntas sobre las cuales debe versar el dictamen pericial, así como, cuatro documentos compartidos por one drive.


Se le recuerda que es su deber colaborar con la administración de justicia y en consecuencia el incumplimiento a lo solicitado le acarrearé las correspondientes sanciones, conforme a lo dispuesto en el art. 44 del C.G.P.

Para todos los efectos, se adjunta copia de la mencionada providencia. Al contestar, favor indicar el número del oficio y los demás datos suministrados en la referencia.

PARA VER LA DOCUMENTACIÓN RELACIONADA HACER CLICK EN EL SIGUIENTE ENLACE [VER DICTAMEN PERICIAL](#)

Su respuesta por favor dirigirla al siguiente correo electrónico: desta06bol@notificacionesrj.gov.co

Atentamente,



JUAN CARLOS GALVIS BARRIOS

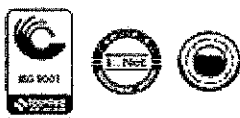SECRETARIO GENERAL

DES

Centro Avenida Venezuela, Calle 33 No. 8-25 Edificio Nacional-Primer Piso

E-Mail: desta06bol@notificacionesrj.gov.co

Teléfono: 6642718




Código: FCA – 014

Versión: 02

Fecha de aprobación del Formato: 18-07-2017

AVISO DE CONFIDENCIALIDAD: Este correo electrónico contiene información de la Rama Judicial de Colombia. Si no es el destinatario de este correo y lo recibió por error comuníquelo de inmediato, respondiendo al remitente y eliminando cualquier copia que pueda tener del mismo. Si no es el destinatario, no podrá usar su contenido, de hacerlo podría tener consecuencias legales como las contenidas en la Ley 1273 del 5 de enero de 2009 y todas las que le apliquen. Si es el destinatario, le corresponde mantener reserva en general sobre la información de este mensaje, sus documentos y/o archivos adjuntos, a no ser que exista una autorización explícita. Antes de imprimir este correo, considere si es realmente necesario hacerlo, recuerde que puede guardarlo como un archivo digital.





INSTITUTO NACIONAL DE MEDICINA LEGAL Y CIENCIAS FORENSES
UNIDAD BÁSICA CARTAGENA

DIRECCIÓN: Calle 29 No 50-100 Barrio Zaragocilla Hospital Universitario del Caribe . CARTAGENA, BOLÍVAR
TELEFONO: (5) 6698989 Telefonía IP (1) 4069944/77 extensión 3510

INFORME PERICIAL DE CLÍNICA FORENSE

No.: UBCTG-DSBL-03879-2020

CIUDAD Y FECHA: CARTAGENA. 16 de noviembre de 2020
NÚMERO DE CASO INTERNO: **UBCTG-DSBL-03772-C-2020**
OFICIO PETITORIO: No. sin numero - 2020-10-15. Ref: Proceso 13-001-33-33-005-2013-00188-01 -
AUTORIDAD SOLICITANTE: JUAN CARLOS GALVIS BARRIOS
TRIBUNAL ADMINISTRATIVO DE BOLIVAR
TRIBUNAL
AUTORIDAD DESTINATARIA: JUAN CARLOS GALVIS BARRIOS
TRIBUNAL ADMINISTRATIVO DE BOLIVAR
TRIBUNAL
CENTRO AVENIDA VENEZUELA, CALLE 33 No.8-25 EDIFICIO
NACIONAL-PRIMER PISO
CARTAGENA, BOLÍVAR
NOMBRE PACIENTE: NELLY CASTELLAR DE MOISEL
IDENTIFICACIÓN: CC 33005040
EDAD: 71 años
ASUNTO: Responsabilidad profesional

Metodología:

• La aplicación del método científico en el desarrollo de las valoraciones médico- legales que deberán ser utilizados en el contexto específico de cada caso; como se establece en el procedimiento Abordaje médico- legal de casos relacionados con responsabilidad profesional en atención en salud DG-M-P-91 Versión: 01 de 29 de diciembre de 2017

DATOS DEL INVESTIGADO

- Institución: ESE HOSPITAL NUESTRA SEÑORA DEL CARMEN
- Municipio: EL CARMEN DE BOLÍVAR
- Nivel De Complejidad: 2

MOTIVO DE PERITACIÓN

Por medio de correo electrónico fechado el 11 nov. 2020 a las 15:41, Notificaciones Despacho 06 Tribunal Administrativo - Bolívar - Cartagena, envía correo electrónico dirigido al Instituto de Medicina Legal y Ciencias forense donde, con respecto al caso: Referencia: reparación directa, Magistrado: DR. Moisés Rodríguez Pérez, Radicado: 13-001-33-33-005-2013-00188-01. Demandante: Nacaris Moisel Castellar y otros. Accionado: ESE hospital nuestra señora del Carmen.

Asunto: requerimiento.; Se solicita: "comunicarle electrónicamente que esta corporación, mediante providencia de fecha 12 de diciembre del 2019 resolvió oficiar a esta entidad con la siguiente finalidad: primero: por secretaría oficiese al instituto nacional de medicina legal y ciencias forenses a fin de que, dentro de los quince (15) días siguientes a la recepción de la correspondiente comunicación rindan dictamen pericial en el que resuelvan los interrogantes descritos en esta providencia. Anexan el oficio petitorio del 5 de octubre de 2020. No. 1802 MRP. Donde se describe además de lo anterior "Con la presente solicitud se adjuntan copia del auto de fecha 12 de diciembre del 2019 en el cual figuran las 14 preguntas sobre las cuales debe versar el dictamen pericial, así como, cuatro documentos compartidos por One drive".

En la documentación anexada envían 5 archivos de los cuales el nombrado como, historia clínica 2 PDF, no permitió la descarga. Lo cual se le hizo saber a la autoridad por medio de

RITA DEL CARMEN LOPERA MENDOZA

INFORME PERICIAL DE CLÍNICA FORENSE
No.: UBCTG-DSBL-03879-2020



correo electrónico fechado el día 12 de noviembre del 2020 al 16 de noviembre del 2020, no ha sido reenviado el archivo.

Los interrogantes son: FRENTE AL HOSPITAL DE SAN JANCITO:

1- ¿Existió demora en la atención de la señora Nelly Castellar de Moisel, cuando esta acudió a la ESE Hospital Local de San Jacinto, por recomendación del Dr Rafael Eduardo García Arrieta, quien le ordeno el 7 de marzo del 2011, que acudiera a esa institución, porque padecía de hernia inguinal?, Favor explicar tal situación.

2- Si la respuesta al interrogante anterior, es positiva por favor indicar ¿qué incidencia fundamental tuvo este hecho en que se le encarcelara la hernia inguinal y que posteriormente le produjo la muerte el día 25 de marzo del 2011?

3- ¿Existió demora en la remisión de la paciente desde la ESE, hospital local de san jancito?, hasta la ESE nuestra señora del Carmen?

4- ¿Si la respuesta al interrogante anterior, es positiva, por favor indicar? que incidencia fundamental tuvo este hecho en relación con la muerte de la paciente el día 25 de marzo del 2011? FRENTE A LA ESE NUESTRA SEÑORA DEL CARMEN DE BOLIVAR-OPERADO POR LA FUNDACION SER.

5- ¿Existió demora en la atención brindada a la señora Nelly Castellar De Moisel en la ESE nuestra Señora Del Carmen? Por favor explicar tal situación.

6- Existió violación a la lex artis en la atención brindada a la señora Nelly Castellar de Moisel en la ESE nuestra Señora Del Carmen, ¿tanto en la realización de la cirugía, como en el cuidado postoperatorio? Por favor explicar la situación.

7- ¿Hubo negligencia en la detección de la patología postoperatoria que agravo la situación de salud e la señora señora Nelly Castellar De Moisel en la ESE nuestra Señora Del Carmen? por favor explicar tal situación.

8- Existe evidencia en la historia clínica de la ESE Nuestra Señora Del Carmen, ¿de qué a la paciente se le haya ordenado la realización del examen denominado Serie de abdomen agudo? ¿Se le realizo dicho examen? Favor explicar la situación.

9- En caso de que la respuesta al interrogante anterior fuera negativa, indique al Despacho ¿Qué incidencia tuvo tal hecho en la detección de la infección que tenía la señora Nelly Castellar de Moisel, (ver folios 67,74,57 y 58) ?, Favor explicar la situación.

10- ¿Hubo demora en el traslado de la señora Nelly Castellar De Moisel, desde la ESE Nuestra Señora Del Carmen, hasta la ESE Hospital Universitario del Caribe? Favor explicar tal situación. Frente a la ESE hospital universitario del caribe.

11- ¿Existió violación a la Lex Artis en la atención brindada a la señora Nelly Castellar De Moisel, en la ESE Hospital Universitario del Caribe, tanto en la realización de las Tres (3) cirugías, como en el cuidado post-operatorio? Por favor explicar tal situación.

12- Si la respuesta al interrogante anterior, es positiva, por favor indicar ¿en que consistió la misma? Y ¿qué incidencia fundamental tuvo este hecho en relación con la muerte de la paciente el día 25 de marzo del 2011? frente a la paciente Nelly Castellar De Moissl.

13- ¿Qué incidencia tiene el hecho de que la paciente se haya retirado la sonda nasogástrica colocada el 13 de marzo del 2011 (nota evolución del 14 de marzo del 2011), en el hecho de que su salud se haya desmejorado hasta el punto de padecer una peritonitis y fallecer? Por favor explicar tal situación.

INFORMACIÓN DISPONIBLE PARA EL ESTUDIO

RESUMEN HISTORIA CLÍNICA DE URGENCIAS DEL HOSPITAL DE SAN JACINTO:

- Fecha de Ingreso: 10 de marzo del 2011. Hora 7 am. Motivo de consulta: no descrito. Enfermedad actual: Cuadro clínico de 3 semanas de evolución caracterizado por dolor abdominal, distensión abdominal, manejado inicialmente con hioscina mas dipirona y líquidos, la paciente recae con dolor abdominal, distensión y nauseas, masa en región abdominal inferior derecha, no fiebre. Signos vitales tensión arterial 100/60. Frecuencia cardíaca 99 por minuto, frecuencia respiratoria 14 por minuto, temperatura 37 grados, pulso 99 pulsaciones por minuto. Examen físico abdomen: distensión abdominal, peristalsis positiva, Blumber negativo, masa reducible en región inguinal derecha. Piel y fanera: palidez mucocutánea. Plan terapéutico:

RITA DEL CARMEN LOPERA MENDOZA

16/11/2020 21:19

Ciencia con sentido humanitario, un mejor país

Pag. 2 de 20

INFORME PERICIAL DE CLÍNICA FORENSE
No.: UBCTG-DSBL-03879-2020



Lactato de ringer 1000 cc a chorro + hioscina + dipirona intravenosa dosis única. 9.30 AM: paciente de 62 años con diagnóstico de dolor abdominal, no mejoría clínica, examen físico tensión arterial 100/60, frecuencia cardíaca 99 por minuto, Ruidos Cardiacos rítmicos; Blumber negativo. Plan Remisión a nivel II. Pie de firma: Medico: Pedro Sierra Anillo. Certificación que esta historia fue transcrita por el medico Dr. Henry Martinez García, Gerente de la ESE Hospital Local San Jacinto Bolívar. Registro medico 08378.

- Evolución del 10 de marzo del 2011, sin hora, Paciente de 62 años con diagnóstico de dolor abdominal, hernia encarcelada. Persiste el dolor abdominal, no vómitos. Examen físico, tensión arterial 120/80, frecuencia cardíaca 99 latidos por minuto, Mucosas semi secas. Ruidos cardiacos rítmicos, Blumber negativo, masa irreductible en región inguinal derecha. Plan remisión a segundo nivel. Original firmado y sello Pedro Sierra Anillo.

- Evolución del 10 de marzo del 2011, hora 10.50 am. Paciente de 62 años, Diagnostico de dolor abdominal, La paciente es recibida en el hospital nuestra señora del Carmen, a la hora de remisión esta consiente, orientada, mucosas semisecas, ruidos cardiacos rítmicos, Blumber negativo, no signos de irritación peritoneal, masa irreducible en región inguinal derecha. Plan remisión. Original firmado y sello. Pedro Sierra Anillo.

- Cuando se envía una transcripción de historia clínica y más siendo esta realizada por otra persona diferente a quien la elaboro inicialmente, se debe anexar a la transcripción la historia clínica original. Para cotejar la información transcrita.

RESUMEN DE HISTORIA CLINICA DEL HOSPITAL DE CARMEN DE BOLIVAR:

- Es remitida historia clínica y epicrisis con copias, con tinta clara y letra con caligrafías varias, de difícil lectura, sin embargo, se logró interpretar la mayoría.

- Es enviada la historia clínica de ingreso. Sin embargo, la hoja de droga de cirugía del 10 de marzo del 2011. Colocando líquidos endovenosos a las 11.10 am y ordenes medicas a la misma hora donde se ordena traslado a quirófano, y demás medicación líquidos endovenosos y exámenes para realización de cirugía.

- La primera valoración médica que hay, (ingresando como mínimo a las 11.10 am que es la hora en que están ordenadas las primeras ordenes medicas) es de las 3.50 pm post quirúrgica y la fecha solo sale el tercio inferior de la misma en la copia.

- EPICRISIS: (se recuerda que la epicrisis es un resumen de historia clínica donde están solo los datos más relevantes de su atención medica): 15 de marzo del 2011: Servicio de Cirugía, cama tres, procedente del Carmen de Bolívar. Diagnóstico de entrada: 1- Abdomen agudo secundario a 2- Obstrucción Intestinal Secundaria a 3- Hernia crural encarcelada. Diagnóstico de egreso: Postquirúrgico laparotomía exploratoria, corrección de hernia crural + fascia de cavidad abdominal. Ingreso 10 de marzo a las 10 am, egreso 15 de marzo del 2011, 9 am. Niega antecedentes. Síntesis de enfermedad: Paciente femenina quien ingresa al servicio por presentar cuadro clínico de varios días de evolución, consistente en ausencia de flatus y deposiciones. Paciente fue hospitalizada y se le realiza intervención quirúrgica de laparotomía exploratoria, corrección de hernia crural + lavado de cavidad abdominal, paciente no presenta mejoría de cuadro clínico por lo que se decide remitir a tercer nivel. Paraclínico hemograma, glicemia, creatinina con datos no legibles por copia de mala calidad y zona muy oscura. Solo se aprecia bien el BUN con valor de 23. 8. Complicaciones: paciente con distención abdominal en malas condiciones generales. Remisión a tercer nivel. Pie de firma y sello: Alberto Emiliani García. Cirujano General. Dra. Johana Vargas, medico.

- Descripción quirúrgica sin hora, fecha 10 de marzo del 2011. Sin hora de inicio de cirugía. Cirujano: Zully Reales Fontalvo. Ayudante: Sol Mary Estrada. Diagnostico preoperatorio: Obstrucción intestinal secundario a hernia crural encarcelada. Postoperatorio ÍDEM. Intervención realizada: Laparotomía exploratoria + corrección de hernia crural + lavado de cavidad abdominal. Hallazgos: Asas de intestino delgado distendidas. Asas de intestino delgado más o menos a 15 cms de la válvula ileocecal atrapada en anillo crural derecho. Se evidencia asa de intestino delgado con isquemia que recupera inmediatamente... Restos de asas intestinales sin otros hallazgos... No se evidencian fugas... Sello y firma no legible al inicio luego Reales Fontalvo.


RITA DEL CARMEN LÓPERA MENDOZA

INFORME PERICIAL DE CLÍNICA FORENSE
No.: UBCTG-DSBL-03879-2020



- Evolución del 10 de marzo del 2011 hora 3.15 pm. Ingresada... procedente de cirugía. Donde se le practicó intervención quirúrgica. Paciente que se encuentra hemodinámicamente estable, consciente orientada...signos vitales estables ... Abdomen: blando, depresible, no masas, no megalias, se observa compresión de apósitos, a nivel de herida quirúrgica, Con leve dolor a la palpación. Resto de examen físico normal. Ver ordenes médicas.
- Evolución del 11 de marzo del 2011. Refiere haber pasado buena noche, Afebril, niega dolor abdominal, niega náuseas, niega vómitos.... Sonda nasogástrica sin drenaje hasta el momento... Abdomen: blando depresible, no doloroso ala palpación. No masas, no megalias, sin signos de irritación peritoneal, se observa herida quirúrgica en línea media infraumbilical, cubierto de apósitos de gasas limpios, íntegros sin estigma de sangrado. Sonda vesical conectada a cistoflo, con 110 cc de líquido miccional transparente... hemodinámicamente estable...afebril que está canalizando flatus, diuresis presenta con evolución satisfactoria.
- Evolución del 12 de marzo del 2011. Cirugía general. POP de 48 horas.... refiere dolor perilesional. No signos de irritación peritoneal. Herida...en buen estado. No signos de infección perístasis positiva. Evolución clínica satisfactoria, Hoy deambular, iniciar vía oral con líquidos quirúrgicos en horas de la tarde.
- Evolución del 13 de marzo del 2011. Cirugía General. Tercer día de laparotomía. Refiere dolor abdominal, distensión, flatos (+). Abdomen: leve distensión abdominal, timpanismo generalizado, perístasis positiva, Dolor a la palpación profunda. Paciente en regular estado general... el cual presenta distensión abdominal luego de iniciar dieta líquida en el día de ayer. Se considera realizar serie de abdomen agudo y valoración de paraclínicos. Colocar sonda nasogástrica a libre drenaje, suspender vía oral.
- Evolución marzo 14 del 2011... Refiere que paso buena noche, vómitos negativos, flatos positivos. Abdomen: blando, levemente distendido, doloroso a la palpación profunda, perístasis positiva... hemodinámicamente estable...herida quirúrgica en región abdominal en buen estado...paciente que el día de ayer se le realizo sondaje nasogástrico que paciente se retiró.
- Evolución del 15 de marzo del 2011. 6.50 horas, ... En su 5 día postoperatorio...Refiere sentirse... no legible... en los últimos doce horas con distensión abdominal con caída del gasto urinario.... Flatos negativo, deposiciones negativas, ... abdomen distendido y timpánico sin irritación peritoneal, herida quirúrgica en buen estado sin secreciones, peristalsis hipoactivas, se considera íleo abdominal postquirúrgico, sostenido, más desequilibrio, hidroelectrolítico más insuficiencia renal por deshidratación por posible tercer espacio intraabdominal, se remite a tercer nivel para soporte en UCI. Ayuda imagenológica diagnostica y posible second look según evolución. Sello Alberto Emiliani, García. Cirujano General. Historia clínica con apartes no claros.

RESUMEN DE HISTORIA CLINICA HOSPITAL UNIVERSITARIO DEL CARIBE:

- Historia clínica escaneada en desorden mezcladas con copias repetidas en desorden lo que hace difícil la correlación entre días.
- Epicrisis Hospital Universitario Del caribe: 16 de marzo del 2011. Fecha de egreso 25 de marzo del 2011. No esta descrita la hora ni de ingreso, ni de salida. Unidad de cuidados intensivos. Indicación UCI, monitoria hemodinámica + soporte ventilatorio invasivo. Paciente femenino procedente del área de cirugía. Indicación UCI: Monitoria hemodinámica + soporte ventilatorio invasivo. Enfermedad actual: ... paciente procedente del área de cirugía con POP primer día de laparotomía exploratoria + lavado peritoneal+ peritonitis e 4 cuadrantes + resección intestinal + anastomosis termino terminal producto de cirugía previa extra-institucional con fuga anastomótica secundaria, paciente en mal estado general con acidosis metabólica palidez cutánea generalizada con signos clínicos y paraclínicos de hipoperfusión por lo cual deciden referir a esta unidad. Se recibe la paciente en unidad de cuidados intensivos para monitoreo hemodinámico y soporte ventilatorio. Signos vitales: tensión arterial 135/85, frecuencia cardiaca 201, frecuencia respiratoria 18 por minuto, temperatura 35, saturación de oxigeno 94, presión venosa central: 11. Paciente en mal estado general, palidez generalizada, oro intubada, acoplada a ventilación mecánica con soporte vasoactivo y terapéutica

RITA DEL CARMEN LOPERA MENDOZA

16/11/2020 21:19

Ciencia con sentido humano, un mejor país

Pag. 4 de 20

INFORME PERICIAL DE CLÍNICA FORENSE
No.: UBCTG-DSBL-03879-2020



endovenosa... escleras ictericas, mucosa oral seca pálida, cuello simétrico móvil, catéter central Murmullo vesicular disminuido en bases pulmonares. Exámenes de laboratorio: Leucocitos 13.05, neutrófilos 87. Linfocitos 4. 84, hemoglobina 11. 9, plaquetas 5. 4, TP 13.6 (12"), TPT 52.3 (30"), Glicemia 83, BUN 34, creatinina 1.07, Na 155, K 4.01, Cl 133, Ca / Mg 1.73, TGO 73, TGP35, Proteínas 3. 5, Albumina 1.45, Glob2.13, BT/BD 0.48 / 0.17, LDH 654. Diagnósticos: Sepsis de origen abdominal, peritonitis secundaria de cuatro cuadrantes, shock séptico refractario, acidosis metabólica severa (hipercloremia con AGAP normal) + injuria renal aguda, POP laparotomía exploratoria + lavado peritoneal + drenaje de peritonitis fecal de 4 cuadrantes + resección intestinal+ anastomosis termino terminal + laparotomía, fibrilación auricular de respuesta ventricular rápida controlada, síndrome de falla orgánica múltiple (renal, pulmonar, cardíaco, metabólico), desnutrición proteico calórica grado III, desequilibrio hidroelectrolítico (hiponatremia). ..estado general críticamente enferma, procedente de cirugía luego de 24 horas de post operatorio, al ingreso paciente descompensada con ritmo de fibrilación auricular de RVR la cual es controlada farmacológicamente con amiodarona bolo 15..... Magnesio y se continua infusión de 600 miligramos para 24 horas, bajo soporte vasoactivo con noradrenalina, paciente dentro del contexto de shock séptico refractario que no responde a líquidos ni vasoactivos se inicia corticoides intravenosos y corrección del medio interno con bicarbonato para mejorar la respuesta al vasoactivo posterior a esto se considera SDOM con compromiso de órgano (renal , metabólico, cardíaco, pulmonar) se inicia monitoria continua de signos vitales de manera invasiva, se toman cultivos y se inicia manejo antibiótico empírico con carbamazepina vancomicina y metronidazol se elige carbapenemicos ante otra opción por ser paciente con patología quirúrgica extra institucional y al realizar cálculos de índices de severidad se encuentra en apache 2, 35 con porcentaje de mortalidad del 83.3 % SOFÁ 12 POSSUM 99.6% MPM 2 (24 horas) 89.85%, se considera mejor cobertura y así disminuir el riesgo de mortalidad se inicia omeprazol intravenoso por riesgo alto de sangrado vía gastrointestinal con conteo plaquetario de 5400 y se realiza reserva de hemoderivados, se deja abajo pseudo analgesia continua con la indicación de no realizar suspensión de los mismos hasta disminuir riesgo de sangrado por Valsalva o hemorragia intracraneana espontánea, se informa familiares condición actual del paciente y riesgo de mortalidad a corto plazo.

- Hay una historia clínica de ingreso a UCI tiene fecha de 16 de marzo del 2011, y tiene sobrescrito manualmente sobre el 6 del 16, un 7. Historia clínica de ingreso a UCI, 22.30 horas. Indicación UCI: monitoria hemodinámica + soporte ventilatorio invasivo. Enfermedad actual: paciente femenino procedente del área de cirugía con posoperatorio primer día de laparotomía exploratoria más lavado peritoneal más peritonitis de cuatro cuadrantes + resección intestinal más anastomosis término-terminal producto de cirugía previa extrahospitalaria con fuga anastomotica secundaria, paciente en mal estado general con acidosis metabólica palidez cutánea generalizada con signos clínicos y paraclínicos de hipoperfusión por lo cual se decide referir a esta unidad. Se recibe la paciente en unidad de cuidados intensivos. Paciente en mal estado general, palidez generalizada, orointubada, acoplada a ventilación mecánica con soporte vasoactivo y terapéutica endovenosa, antiarrítmicos. Escleras ictericas, mucosa oral seca, pálida, cardíaco ruidos cardíacos taquicardicos, arrítmicos, sin soplos... extremidades simétricas, eutróficas, con edema grado 2, sin fovea, pulso distal positivo, sistema nervioso central RASS 4 neurológico no evaluable por condición del paciente. Tensión arterial 135/85, tensión arterial media 94, frecuencia cardíaca 201, frecuencia respiratoria 18, temperatura 35, saturación de oxígeno 94, presión venosa central 11. Leucocitos 13,50, neutrófilos 87%, linfocitos 4.84%, hemoglobina 11.9, plaquetas 5.4, TP (12") 11.6, TPT (30") 52.3, glicemia 8334, creatinina 1.07, sodio 155, potasio 4.01, cloro 133, calcio/ magnesio 1.73, TGO 73, TGP 35, proteínas 3.5, albuminas 1.45, globulina 2.13, bilirrubina total/ bilirrubina directa: 0.48/ 0.17, LDH 654, pH arterial 7.19. PO2 173.2, PCO2 34.1, HCO3 13, BE-15.4, PAFI 357.2, SaO2 99.2, pH venoso 7.18, PO2 59.2, PCO2 41.6, HCO3 15.4, BE - 13.2, PAFI 127.2, SvO2 82.9. Diagnóstico, sepsis de origen abdominal, peritonitis secundaria de cuatro cuadrantes, shock séptico refractario, acidosis metabólica severa (hipercloremia con AGAP normal) más injuria

RITA DEL CARMEN LOPERA MENDOZA

INFORME PERICIAL DE CLÍNICA FORENSE
No.: UBCTG-DSBL-03879-2020



renal aguda, POP laparotomía exploratoria más lavado peritoneal más drenaje de peritonitis fecal de cuatro cuadrantes + resección intestinal anastomosis término-terminal más laparotomía, fibrilación auricular de respuesta ventricular rápida controlada, síndrome de falla orgánica múltiple (Renal, pulmonar, cardíaco, metabólico) desnutrición proteico calórica grado 3, desequilibrio hidroelectrolítico (hipernatremia).

- 17 de marzo de 2011:

- Valoración por medicina crítica: leucocitos 12,300, neutrófilos 84%, linfocitos 4%, hemoglobina 12.7, plaquetas 8.4, TP (doce segundos) 14.7, TPT (30 segundos) 35, glicemia 104, BUN 36, creatinina 1.07, sodio 151, potasio 4.06, cloro 124, calcio / magnesio 6.1 / 1.79, pH 7.22. PO2 187, PCO2 39.6, HCO3 16, 10, PAFI 240, saturación de oxígeno 99.4. Análisis y plan: paciente en mal estado general, críticamente enferma, en primer día de estancia hospitalaria bajo soporte ventilatorio mecánico, bajo soporte vasoactivo con noradrenalina por inestabilidad hemodinámica, además con manejo antiarrítmico por fibrilación auricular de respuesta ventricular rápida. Se decide continuar antibioticoterapia de amplio espectro, vancomicina, meropenem y metronidazol. En paraclínicos del día de hoy se evidencia discreta leucocitosis con niveles de hemoglobina estable, con trombocitopenia marcada, se ordena si el servicio de cirugía general decide derivar a quirófano, transfundir plaquetas hasta niveles que consideren recomendados. En gasometría arterial se evidencia acidosis metabólica, con PAFI 240-, índices de severidad se encuentran apache II 35, con porcentaje de mortalidad 83.3%, SOFÁ 12, POSSUM 99.6%, MPM II (24 horas) 89.85%. pronóstico ominoso a corto plazo.

- Valoración cirugía general, (es una transcripción): 7 de marzo del 2011: 8 am, Diagnóstico: ... shock séptico de origen abdominal, acidosis mixta, ..ilegible... trombocitopenia...ilegible... paciente en malas condiciones , frecuencia cardiaca 120 por minuto, frecuencia respiratoria 20 por minuto, presión arterial 116/72, intubada, cardiopulmonar normal. Abdomen: bolsa de laparotomía con fondo limpio y distensión abdominal. Extremidad edema grado III. ..ilegible... bolsa de laparotomía , ilegible.. ser llamado para lavado hoy, con trombocitopenia severa, por lo que ..ilegible... transfusión para poder intervenir, plaquetas 84.000, hemoglobina 12.7, creatinina 1.07, BUN 36, potasio 4.06.

-18 de marzo 2011:

- Valoración por medicina crítica: Leucocitos 15.500. hemoglobina 11.2, plaquetas 70.000, glicemia 125, BUN 48, creatinina 1.71, pH. Arterial 7.26, PO2 45.8, PCO2 43.4, HCO3 19.1, BE -7.6, PAFI 91 SvO2 81, p H venoso 7.32, PO2 179, PCO2 35.5, HCO3 17.9, BE - 7.4, PAFI 359, SaO2 99.4. Análisis y plan: mal estado general críticamente enferma en su 2 día de estancia hospitalaria.... Baja pseudoanalgesia con fentanil y midazolam con el fin de brindar adecuado acople a ventilación mecánica y evitar fatiga muscular con mejor control de respuesta ventricular por lo cual se rota antiarrítmico a vía enteral, se disminuyen líquidos endovenosos con el fin de disminuir el riesgo de sobre carga hídrica en paciente encamado con patología cardiaca, fibrilación auricular. En paraclínicos del día de hoy se evidencia leucocitos con respecto al día anterior en ascenso por lo cual se cree que el proceso séptico esta aun activo a pesar de antibioticoterapia de amplio espectro, sin embargo, se insiste en realizar lavado de cavidad abdominal con el fin de disminuir foco de sepsis de este origen. Además, se evidencia azoados en ascenso por lo cual se hace impresión diagnóstica de falla renal y se solicita valoración por nefrología. Niveles de hemoglobina estables en 11.5 con persistencia de trombocitopenia pero con mejores niveles con respecto a los del día de ayer, hoy en 70.000 por lo que se motiva realización de lavado quirúrgico y explorar cavidad con el fin de determinar fuga de material intestinal o descartar como también estado de anastomosis , además dependiendo de hallazgos durante el procedimiento quirúrgico, se valora la posibilidad de iniciar alimentación oligomérica con ALITRAQ, con el de aportar requerimientos nutricionales adecuados para el buen funcionamiento del organismo y por ende evitar translocación bacteriana . En gasometría arterial se evidencia acidosis metabólica con PAFI 359, hipoalbuminemia por lo cual se le ordena albumina por 5 días. Se informa a familiares condición actual del paciente y riesgo de mortalidad a corto plazo. Pronóstico omiso a corto plazo,

RITA DEL CARMEN LOPERA MENDOZA

16/11/2020 21:19

Ciencia con sentido humanitario, un mejor país

Pag. 6 de 20

INFORME PERICIAL DE CLÍNICA FORENSE
No.: UBCTG-DSBL-03879-2020



reservado a evolución.

- Cirugía general, (es una transcripción): 18 de marzo del 2011, 10 am. Conocida en el servicio de cirugía general en malas condiciones generales, frecuencia cardiaca 1010, frecuencia respiratoria 120 por minuto, tensión arterial 116/68, abdomen blando, con bolsa de laparotomía, edemas en extremidades. Laboratorios: hemoglobina 12.7, plaquetas 70.000, potasio 3.32, gases: acidosis metabólica por acidosis respiratoria. Conducta: se programa par alavao , se solicita a familiar para consentimiento.

-19 de marzo del 2011:

- Valoración Medicina critica: ...Paciente en mal estado general, palidez generalizada, oro intubada, acoplada a ventilación mecánica con soporte vasoactivo, SOG con salida de abundante material bilioso...escleras ictericas, mucosa oral húmeda pálida, cuello simétrico móvil, catéter central subclavio cardiaco: ruidos cardiacos arritmicos sin soplos. Pulmonar: tórax simétrico expansible, con murmullo vesicular sin agregados. Abdomen: blando depresible con bolsa de laparostomía a raves de las cuales se visualizan asas intestinales con moderada coloración violácea, con escasa salida de secreción turbia fétida en escasa cantidad a través de bolsa de laparostomia. Genitourinario: sonda vesical a cistoflo con orina en cantidad moderada y con leve hematuria. Extremidades: simétricas, eutróficas con edema grado II sin fóvea, pulsos distales positivos, pero se aprecia acrocianosis en manos y pies. SNC: RASS 5. Análisis: ... tercer día de estancia en la unidad...mal estado general, críticamente enferma, hemodinámicamente inestable, requiriendo soporte con noradrenalina, orointubada, con adecuado acople dependiente de soporte ventilatorio mecánico, adecuados índice de oxigenación. Muestra signos de hipoperfusión distal, por efecto secundario de vasopresores, pero mantiene pulsos conservados, recomendándose vigilancia estricta ante el riesgo de lesiones isquémicas irreversibles. Continua con songa orogástrica drenando material de aspecto bilioso, abdomen abierto con bolsa de laparostomía , asas de regular aspecto, con secreción serosa turbia, avisándose a cirugía general para realización de nuevo lavado de cavidad peritoneal y favorecer control de foco séptico. Continuación soporte calórico con DAD al 10 %. Persiste paciente con variables activas de SRIS (síndrome de reacción inflamatoria sistémica), con crecimiento de levaduras y bacterias en preliminares cultivos, continuándose igual esquema de cubrimiento A/B de amplio espectro, hasta lograrse reportes definitivos y antibiogramas para terapia dirigida. Paciente trombocitopénica pero sin evidencia de sangrado, adecuado gasto urinario, elevación aguda de nitrogenados, depuración calculada de 18.94 ml/min con acidemia metabólica, continuándose con soporte diurético en infusión y fluidoterapia para mantener funcionamiento renal. Paciente se deja en UCI bajo sedoanalgesia con fentanil y midazolam y se disminuye infusión de potasio ante corrección gradual de hipokalemia. Se deja aun sin nutrición enteral por drenaje abundante y alto soporte vasopresor. Recomendamos continuar con albumina hasta completar esquema por 5 días ante evidencia de desnutrición calórica e hipoalbuminemia severa. Pendiente valoración por nefrología.....

- Valoración Cirugía general, (es una transcripción): Diagnósticos: insuficiencia cardiaca, peritonitis secundaria, shock séptico refractario, laparotomía exploratoria drenaje de peritonitis mas resección, mas anastomosis termino- terminal, abdomen abierto. Tensión arterial 110/80, frecuencia cardiaca ... no legible ... frecuencia respiratoria ...no legible.. paciente bajo ventilación mecánica, hemodinámicamente estable sin supresión.

-20 de marzo de 2011:

- Valoración Medicina critica: ... 4 to día de estancia en la unidad, actualmente en mal estado general, críticamente enferma, hemodinamicamete inestable requiriendo soporte con noradrenalina, orointubada, con adecuado acople dependiente de soporte ventilatorio mecánico, adecuados índices de oxigenación. Muestra signos de hipoperfusión distal por efecto secundario de vasopresores, pero mantiene pulsos conservados, recomendándose vigilancia estricta ante riesgo de lesiones isquémicas irreversibles. Continua con sonda nasogástrica drenando material de aspecto bilioso, abdomen abierto con bolsa de laparostomía, asas de regular aspecto con secreción serosa turbia. Continua con soporte calórico con DAD al 10 %.

RITA DEL CARMEN LOPERA MENDOZA

INFORME PERICIAL DE CLÍNICA FORENSE
No.: UBCTG-DSBL-03879-2020



Persiste paciente con variables activas de SRIS....continua con igual esquema de antibioticoterapia ... Paciente trombocitopenia pero sin evidencia de sangrado, adecuado gasto urinario, elevación aguda de nitrogenados, depuración calculada de 18.94 ml/min con acidemia metabólica, continuándose soporte diurético en infusión y fluidoterapia para mantener funcionamiento renal. Paciente bajo sedo analgesia con fentanil y midazolam y se disminuye infusión de potasio ante corrección gradual de hipokalemia. Se deja aun sin nutrición enteral por drenaje abundante y alto soporte vasopresor. Pendiente valoración por nefrología....

- Valoración Cirugía general, (es una transcripción): ...5 día POP de laparotomía exploratoria más resección intestinal más anastomosis Terminal más lavado peritoneal falla multiorgánica, Paciente en malas condiciones generales en falla multiorgánica, con soporte inotrópico vasoactivo, coagulopatía, con reporte de paraclínicos: TP mayor a dos minutos, TPT mayor a dos minutos, leucocitos 18.59, Hemoglobina 10.5, recuento de plaquetas 6.400, abdomen abierto en bolsa de Bogotá, no se observan secreciones, requiere lavado, pero en el momento coagulopatía, requiere previa transfusión de plaquetas y plasma fresco para poder ser llevada a cirugía.

-21 de marzo del 2011:

- Valoración Medicina crítica: ...muy mal estado general en su 5 día de estancia en la unidad, bajo soporte ventilatorio mecánico, bajo soporte vasoactivo con noradrenalina con difícil destete de la misma. En paraclínicos el día de hoy se evidencian leucocitos elevados, pero en descenso con respecto a los del día anterior, niveles de hemoglobina en 9.6 en descenso, con trombocitopenia marcada, con escasa salida por cavidad oral y con tiempos e coagulación prolongados por lo cual se ordena transfundir plasma fresco congelado y plaquetas. En gasometría arterial se evidencia alcalosis respiratoria compensada con PAFI 321, con SVO₂ de 80, con hipokalemia por lo cual se continua con reposición parenteral con azoados en ascenso. Es valorada por el servicio de nefrología quien informa que paciente en estos momentos no es candidata a realización de terapia de remplazo renal por lo cual ordena continuar con manejo de alteración de iones. Se decide continuar bajo sedo analgesia con fentanil y midazolam. Se deja aun sin nutrición enteral por drenaje abundante y alto soporte vasopresor...

- Valoración Cirugía general, (es una transcripción): 23:00. Paciente en muy estado general. Paciente en muy mal estado general. Hemodinámicamente inestable, alto soporte inotrópico de difícil destete, sinusal en visoscopio, adecuada presión venosa central TET adaptada y dependiente de ventilación mecanizada ruidos respiratorios disminuidos, recuperación en índices de oxigenación, sonda nasogástrica a drenaje. abdomen abierto bolsa de laparotomía con secreción serosa turbia, fétida, abundante, afebril, leucocitos persistentes, prolongación de tiempos de coagulación, trombocitopenia. Se ordena transfundir plasma fresco congelado, adecuado gasto urinario con apoyo diurético, edemas en miembros inferiores grado 3, nitrogenados elevados, hipernatremia, hipokalemia, área de isquemia nivel de manos y pulpejos de pies, bajo sedoanalgesia RASS 5, pendiente transfusión de plaquetas, pendiente lavado quirúrgico por cirugía, resto seguir igual manejo. Valoración control por cirugía general séptimo día de hospitalización diagnóstico peritonitis terciaria por ruptura intestinal secundaria isquemia, shock séptico, paciente en malas condiciones, entubada, con frecuencia cardíaca de 130 por minuto y frecuencia respiratoria menor de 20, abdomen abierto drenaje activado y legible intestinal extremidades con edema grado 2 plaquetas en 22. 000 hemoglobina en 8.1, conducta paciente candidata para nueva intervención urgente por lo que se ordena transfundir hemoderivados plaquetas parailegible. Nota: ilegible intestinal con alta probabilidad de fuga de anastomosis.

-22 de marzo del 2011:

- Valoración Medicina interna crítica: Paciente muy mal estado genera, en su sexto día de estancia en la unidad, bajo soporte ventilatorio, mecánico, más estable hemodinámicamente, estaba en proceso de destete de soporte vasoactivo el cual se suspende el día de hoy. Paciente en el contexto de fibrilación auricular que se había logrado controlar, pero en las últimas horas ha presentado picos de respuesta ventricular elevada, por lo cual se pasa de

RITA DEL CARMEN LOPERA MENDOZA

16/11/2020 21:19

Ciencia con sentido humanitario, un mejor país

Pag. 8 de 20

INFORME PERICIAL DE CLÍNICA FORENSE
No.: UBCTG-DSBL-03879-2020



amiodarona de vía oral a infusión. En los gases arteriovenosos, se observa alcalosis respiratoria no compensada, con PAFY en 373 y saturación venosa de 70.6, se realizan los cambios ventilatorios correspondientes, persiste con hipernatremia e hipocalcemia, continúa con reposición de cloruro de potasio en infusión, se realiza bolos de 20 miliequivalentes, sigue con gluconato cálcico y aporte hídrico con lactato de ringer con el fin de disminuir cifras de sodio sérico. Persiste con leucocitosis, aunque con disminución de cifras con respecto a controles de días anteriores, continúa con igual manejo de antibióticos en espera de reportes de cultivo. Persiste con disminución de cifras de hemoglobina y trombocitopenia, se ordena transfundir 8 unidades de glóbulos rojos y 6 unidades de plaquetas. Fue valorada por servicio de cirugía quién considera alta probabilidad de fuga de anastomosis, pendiente llevar a cirugía para lavado quirúrgico urgente tan pronto la paciente esté en aptas condiciones. La radiografía de tórax se observa más despejada y limpia, en comparación a controles anteriores continúa con cifras de azoados elevados, aunque más bajas con respecto a control anterior, con diuresis elevada con balance hídrico positivo. El servicio de nefrología consideró que la paciente en estos momentos no es candidata a realización de terapia de reemplazo, Por lo cual ordena continuar con manejo de alteración de iones, continúa sin vía oral con aporte de destroza por vía intravenosa, continua con infusión de furosemida, reposición de albumina y vitamina k. hoy culmina esquema de hidrocortisona y se suspende, seguimiento por cirugía general, continua en cuidados intensivos bajo soporte y monitoreo ventilatorio y hemodinámico. Pronóstico ominoso a corto plazo.....

- Valoración por cirugía general, (es una transcripción): 4:30 pm de la tarde se transfunden 7 unidades valoración. 4:40 de la tarde al examen físico soporte ventilatorio mecánico mal estado general en abdomen se observa liquido bilioso posible fístula amerita laparotomía + lavado se está transfundiendo 5 unidades de plaquetas hipokalemia incorrección mal pronóstico. valoración posterior sin hora: paciente con peritonitis fecal en laparotomía con tiempo de coagulación prolongados y trombocitopenia se transfunde 5 unidades de plaquetas y 7 de plasma se solicita control de tiempos de coagulación y plaquetas para definir procedimiento quirúrgico. valoración de las 10:30 de la noche paciente con persistencia de trombocitopenia a pesar de transfusión de plasma fresco y plaqueta con sangrado activo por boca se sugiere transfusión de plaquetas pronóstico pésimo.

-23 de marzo del 2011:

- Valoración medicina critica: paciente muy mal estado general, en su séptimo día de estancia en la unidad, bajo soporte ventilatorio mecánico, acoplada con pseudoanalgesia, estable hemodinámicamente, actualmente sin soporte vasoactivo con estabilización de su cuadro de fibrilación auricular, se suspende la amiodarona en infusión y se continúa por vía oral. En los gases arteriovenosos se observa alcalosis metabólica no compensada con buenos índice de oxigenación, hoy con PAFI en 383 y saturación venosa de 78.3, persiste con hipernatremia e hipocalcemia, continúa con reposición de cloruro de potasio en infusión y aporte hídrico con lactato de ringer, con el fin de disminuir cifras de sodio sérico, continúa con aporte intravenoso de destrozado y sigue con gluconato cálcico, persiste leucocitosis con aumento del conteo de leucocitos con respecto a control anterior. Llegó reporte preliminar de hemocultivo sin crecimiento bacteriano en 6 días de incubación continúa con igual manejo de antibiótico en espera de reporte final de cultivos. Persiste con cifras bajas de plaquetas, con mejoría con respecto a control anterior. Ayer recibió 5 unidades de plaqueta y 7 de plasma fresco congelado. Presenta mejores cifras de hemoglobina, hoy en 8.3, tiene alta probabilidad de fuga de anastomosis, valorado por servicio de cirugía ayer, pendiente llevar a quirófano para lavado quirúrgico urgente tan pronto la paciente esté en aptas condiciones. La radiografía de tórax se observa mejor en comparación a controles anteriores. Continúa con cifras de azoados elevados, con diuresis elevada, con balance hídrico positivo. Continúa sin vía oral con aporte destrozados por vía intravenosa, se suspende infusión de furosemida. El día de hoy culmina reposición de albúmina, continúa con vitamina k, seguimiento por cirugía general, continúa en cuidados intensivos bajo soporte y monitoreo ventilatorio y hemodinámico.

- Valoración por cirugía general (transcripción del original): hora 13:20, paciente de 61 años de

RITA DEL CARMEN LOPERA MENDOZA

INFORME PERICIAL DE CLÍNICA FORENSE
No.: UBCTG-DSBL-03879-2020



sexo femenino, diagnóstico peritonitis secundaria, fallo de anastomosis, CSDRA, shock séptico. Paciente con malas condiciones, entubada, con soporte ventilatorio, abdomen bolsa de Bogotá con salida de material bilioso, edema de miembros inferiores, pendiente transfusión de plaquetas, parailegiblellevar a cirugía.

Evolución 20: 15 minutos, se valora paciente en su octavo día de postoperatorio de relaparotomía, más resección de segmento hilio distal, anastomosis término-terminal + drenaje y lavado de cavidad abdominal por peritonitis fecal secundaria a necrosis y perforación de íleon distal por hernia inguinal encarcelada estrangulada. En el momento paciente en muy malas condiciones generales, presión arterial de 147/ 67, frecuencia cardíaca de 145 latidos por minuto, frecuencia respiratoria de 40 respiraciones por minuto, bajo soporte vasopresor con noradrenalina, ventilación mecánica invasiva por LOT. Abdomen en laparotomía con bolsa de Bogotá, donde se evidencia abundante material intestinal, libre en cavidad abdominal, posiblemente secundaria fuga de anastomosis, en el momento plaquetas en 33,000, hemoglobina en 8.3, hematocrito en 25.8, se plantea lavado peritoneal terapéutico y nueva anastomosis, se comenta con anestesiólogo en turno y se considera en conjunto que se debe optimizar variables hemodinámicas del paciente con transfusión de plaquetas para tener un recuento mayor de 50,000.

-24 de marzo del 2011:

- Valoración Medicina crítica: Examen físico: abdomen blando depresible en bolsa de laparotomía a través de las cuales se visualizan asas intestinales con escasa salida de secreción turbia fétida a través de bolsa de laparotomía. Genitourinario: sonda vesical a cistoflo con orina en cantidad moderada, turbia. Extremidades simétricas eutróficas con edema grado 2 Sin foveas, pulsos distales positivos, pero se aprecia acrocianosis en manos y pies sistema nervioso central RASS3. Paciente que es llevado a cirugía por sospecha de fuga de anastomosis, efectivamente encontraron licencia y fuga anastomótica con abundante cantidad de material fecaloide en cavidad abdominal en cuatro cuadrantes, aproximadamente 1000 cc, múltiples adherencias, isquemia de pared abdominal, realizaron resección intestinal de los extremos más anastomosis ileocecal termino-terminal, lavado de cavidad abdominal, tomaron muestra para cultivo de líquido peritoneal y dejaron con bolsa de laparotomía Bogotá con el objetivo de ser llevada a nuevo lavado quirúrgico terapéutico, el 25 de marzo del 2011 persiste con leucocitosis a expensas de neutrófilos pero con leve disminución en el conteo con respecto a control anterior, con aumento en el conteo de plaquetas, hoy en 63.400, igualmente presenta leve mejoría en cifras de hemoglobina con respecto a control anterior. En los gases arteriales se observa acidosis metabólica no compensada, con índice de oxigenación limitrofe, hoy con PAFI 285, y saturación venosa de 80.6. Persiste hipernatremia, continúa con aporte hídrico, con lactato de ringer, con estabilización de los niveles de potasio sérico, por la cual se suspende la infusión de dicho ion. Continúa con aporte intravenoso de destrozados, y sigue con gluconato de calcio, continúa con cifras de azoados elevadas con diuresis aceptable, con balance hídrico positivo. Continuar sin vía oral, con reposición líquida por vía intravenosa se suspende vitamina k, la radiografía de tórax se observa mejor en comparación a controles anteriores, seguimiento por cirugía general. Continúa en unidad de cuidados intensivos bajo soporte y monitoreo ventilatorio y hemodinámicos.

- Valoración por cirugía general, (es una transcripción): síndrome de falla orgánica múltiple, renal, pulmonar, cardíaco, metabólico, shock séptico de origen abdominal, peritonitis secundaria de cuatro cuadrantes, posoperatorio 17 de marzo del 2011, laparotomía exploratoria + lavado peritoneal + drenaje de peritonitis fecal de cuatro cuadrantes + resección intestinal + anastomosis término-terminal, laparostomía, falla renal aguda, alcalosis metabólica, trombocitopenia secundaria síndrome anémico secundario fuga de anastomosis fleo biliar + peritonitis fecal. postoperatorio 23 de marzo del 2011 resección intestinal + anastomosis término-terminal + lavado peritoneal+ laparotomía.

- Nota: Del hospital universitario se aportaron las historia clínicas de ingreso a uci y las evoluciones de medicina crítica escritas por medio electrónico, y valoraciones de cirugía

RITA DEL CARMEN LOPERA MENDOZA

16/11/2020 21:19

Ciencia con sentido humanitario, un mejor país

Pag. 10 de 20

INFORME PERICIAL DE CLÍNICA FORENSE
No.: UBCTG-DSBL-03879-2020



general, transcritas por un médico (que no las realizo y tiene algunos apartes que describen ... no legible...no fueron anexadas al mismo tiempo las escritas manualmente, que deben ser m, ...anexadas cuando hay transcripciones). Las valoraciones aportadas fueron post quirúrgicas y escaneadas en desorden, fueron enviadas por correo electrónico siendo muy difícil realizar el orden de las mismas, algunas de ellas tenían doble foliación y además las copias tenían números de foliación mutilados, no lográndose identificar completamente los mismos. La fecha de ingreso a UCI fue 16 de marzo del 2011, no está descrita la hora. Existe la hoja de anestesia como documento que da la hora más temprana de atención que pude encontrar en el hospital universitario, que indica que la anestesia se comenzó a colocar a las 5 de la tarde del día 16 de marzo del 2011, y termino cirugía a las 22 horas del mismo día. Las primeras notas de enfermería que encontré son de las 22 horas del día 15 de marzo del 2011 cuando ingresa a sala de observación.

-25 de marzo del 2011:

Hay una nota que la copia corto la fecha y hora está escrita manualmente y describe (hay una transcripción de la misma con fecha 25 de marzo del 2011): Paciente en muy mal estado general, bajo ventilación mecánica bajo soporte vaso activo a altas dosis, con mal pronóstico, quien presenta bradicardia extrema con posterior asistolia. Reanimación (compresiones torácicas externas) e inicio de medicaciones, sin obtener signos vitales, por lo cual se declara que paciente fallece.

-Transcripción hoja 554:

Descripción quirúrgica sin fecha: Nota operatoria: DXPEP: peritonitis fecal, dehiscencia y fuga anastomotica. Procedimiento: Lavado peritoneal, anastomosis ileoileal. Hallazgos: Peritonitis fecal en 4 cuadrantes (1000 cc), múltiples adherencias, isquemia de pared abdominal, dehiscencia y fuga de anastomosis ileal.

OTROS RECURSOS UTILIZADOS

Literatura, referencia bibliográfica Schwartz. Principios de cirugía. Novena edición.2011. Capítulo 37. McGraw-Hill Interamericana Editores, S. A. de C. V. página 1305-1342.

HERNIAS INGUINALES

Las hernias inguinales pueden considerarse una enfermedad congénita o adquirida. Aunque existe debate, es probable que las hernias inguinales de la edad adulta sean defectos adquiridos en la pared abdominal. Varios estudios han intentado delimitar las causas precisas de formación de hernia inguinal; sin embargo, los factores de riesgo parecen ser multifactoriales, siendo el denominador común la debilidad de la musculatura de la pared abdominal. La falta de cierre del peritoneo da origen a un proceso vaginal permeable (PPV, patent processus vaginalis) y de esta forma explica la alta incidencia de hernias inguinales indirectas en niños prematuros. Hay muchos Trastornos del tejido conjuntivo relacionados con hernia inguinal.

DIAGNÓSTICO

Anamnesis: Las hernias inguinales constituyen una amplia gama de escenarios clínicos, que van desde el hallazgo incidental de una hernia hasta hernias sintomáticas que constituyen emergencias quirúrgicas como la estrangulación y encarcelamiento del contenido de un saco herniario. Las hernias inguinales asintomáticas con frecuencia se diagnostican de manera incidental durante la exploración física o pueden llamar la atención del paciente por la presencia de una protuberancia anormal. Además, estas hernias pueden identificarse por vía intraabdominal durante la laparoscopia. La inspección de la pelvis después de la movilización del contenido intestinal hacia la porción superior del abdomen podría revelar un orificio miopectíneo y permitir la identificación fácil del peritoneo que se hernia a través de un espacio directo, indirecto o femoral. Los individuos que acuden con hernia inguinal sintomática con

RITA DEL CARMEN LOPERA MENDOZA

INFORME PERICIAL DE CLÍNICA FORENSE
No.: UBCTG-DSBL-03879-2020



frecuencia presentan dolor inguinal. Con menos frecuencia los pacientes presentan síntomas extrainguinales como cambios en el hábito intestinal o síntomas urinarios. Sin importar el tamaño, una hernia inguinal puede aplicar presión a los nervios que se encuentran cercanos, conduciendo a una amplia gama de síntomas. Éstos incluyen sensación de presión generalizada, dolor local agudo y dolor irradiado. La sensación de presión o de pesantez en la ingle es un síntoma común, en especial al concluir el día, después de actividad prolongada. El dolor agudo tiende a indicar la lesión nerviosa y podría no estar relacionada con la actividad física realizada por el paciente. Por último, los dolores neurógenos pueden irradiarse al escroto, testículo o cara interna del muslo. También deben aclararse los síntomas extrainguinales. Un cambio en los hábitos intestinales o algunos síntomas urinarios puede indicar la presencia de una hernia por deslizamiento que consiste en la participación del contenido intestinal o de la vejiga como parte del saco herniario. Consideraciones importantes de la anamnesis del paciente incluyen duración y progresión de los síntomas. Con el paso del tiempo, las hernias a menudo incrementan el tamaño y el volumen de su contenido. Con menor frecuencia un paciente presenta antecedentes de herniación inguinal aguda después de una actividad extenuante. Sin embargo, es más probable que una hernia inguinal asintomática, previamente desconocida, se vuelva evidente una vez que el paciente experimente síntomas relacionados con las circunstancias de un evento agudo. Sin importar el tipo de presentación, el aspecto específico debe dirigirse a saber si la hernia es susceptible de reducción. A menudo los pacientes reducirán sus hernias al desplazar el contenido de nuevo hacia el abdomen, con lo que se proporciona alivio transitorio. Conforme se incrementa el tamaño de la hernia y un mayor volumen de contenido intraabdominal ocupa el saco herniario, la protrusión puede ser más difícil de reducir.

TRATAMIENTO

El tratamiento de las hernias inguinales puede subdividirse con base en el acceso (abierto o laparoscópico). Las hernias inguinales abiertas pueden subdividirse con base en el tipo de reparación, ya sea anterior o posterior con respecto al piso inguinal.

Tratamiento conservador

El tratamiento definitivo de todas las hernias es la reparación quirúrgica. Un defecto herniario no disminuirá su tamaño, pero es casi seguro que lo incrementa y tal vez progrese al encarcelamiento o estrangulamiento del contenido del saco herniario. La cirugía puede retrasarse o evitarse en situaciones donde el estado médico del paciente impide el tratamiento quirúrgico. El tratamiento conservador se dirige al alivio de los síntomas relacionados con hernia inguinal, como dolor, sensación de presión y protrusión del contenido abdominal. Algunas maniobras simples incluyen asumir una posición en decúbito, lo que facilita la reducción espontánea de la hernia. También pueden utilizarse un braguero, un cinturón elástico o un dispositivo que mantenga la hernia reducida, sin embargo, su uso no evita la progresión o encarcelamiento de la hernia. El uso de un braguero puede proporcionar alivio hasta en 65% de los pacientes; sin embargo, muchos pacientes lo utilizan sólo de manera intermitente porque no proporciona control continuo de la hernia y puede en realidad ocasionar mayor tasa de encarcelamiento. El tratamiento conservador más común se aplica a las hernias inguinales asintomáticas o que producen pocos síntomas. La intervención quirúrgica es el único tratamiento definitivo para las hernias inguinales, pero existe un debate con respecto a la necesidad de la reparación quirúrgica en todas las hernias inguinales. La principal preocupación para las hernias asintomáticas es la probabilidad de encarcelamiento o estrangulación. La evolución de la hernia inguinal no es bien conocida y se ha estudiado poco, por lo que es difícil cuantificar el número de hernias inguinales que serán urgencias. Un estudio calculó la probabilidad acumulada de desarrollar hernia estrangulada, con cifras de 2.8% a tres meses para hernia inguinal con incremento de 4.5% después de dos años. Las cifras son mucho más altas para el desarrollo de hernia femoral estrangulada a los tres meses y dos años, con 22 y 45%, respectivamente. Aunque la probabilidad acumulada continúa incrementándose, parece que el riesgo de encarcelamiento anual disminuye en el primer año. Esto se debe en

RITA DEL CARMEN LOPERA MENDOZA

16/11/2020 21:19

Ciencia con sentido humanitario, un mejor país

Pag. 12 de 20

INFORME PERICIAL DE CLÍNICA FORENSE
No.: UBCTG-DSBL-03879-2020



parte a la presencia de un defecto herniario pequeño al inicio, que puede dificultar la reducción del contenido intestinal. Conforme se incrementa el tamaño del defecto la reducción se torna más fácil, aunque puede ocurrir encarcelamiento con grandes cantidades de contenido intraabdominal y adherencias densas en el saco herniario. La revisión de datos históricos examinando poblaciones grandes de pacientes con hernias inguinales ha proporcionado datos limitados con respecto al riesgo de encarcelamiento. Uno de los estudios iniciales realizados en 1896 incluyó a 8 633 pacientes, en los cuales se registraron 242 complicaciones como encarcelamiento o estrangulación. También se valoró la presencia de varias enfermedades en poblaciones grandes de pacientes en Colombia, lo que incluyó el riesgo de complicación de hernias. En ambos estudios, el riesgo anual de encarcelamiento o estrangulación se calculó en casi 0.3%. Quizás el dato más convincente para cuantificar el riesgo de complicaciones de hernias surgió de un estudio clínico multicéntrico con asignación al azar que comparó a 720 pacientes con hernias inguinales asintomáticas o que producían pocos síntomas. Estos pacientes se asignaron al azar para ser sometidos a tratamiento quirúrgico (reparación sin tensión de Lichtenstein) o a tratamiento conservador con observación. Después de dos años de vigilancia, el dolor y la incapacidad para realizar actividades habituales, los cuales fueron los puntos de valoración primarios, fueron similares entre ambos grupos. De mayor importancia, la seguridad del tratamiento conservador se confirmó con una incidencia de encarcelamiento de 0.3%, con lo que se concluye que el tratamiento conservador de las hernias inguinales asintomáticas o que producen pocos síntomas conllevan poco riesgo. Sin embargo, el estudio se limitó a un periodo de vigilancia relativamente corto, considerando el riesgo de por vida de encarcelamiento conforme se incrementa la edad. Considerando que casi 40% de los participantes en el estudio no recibieron el tratamiento para el cual fueron asignados al azar, puede concluirse que los resultados se basaron en un análisis de intento de tratamiento. De esta forma, el estudio valoró la estrategia terapéutica más que comparar dos formas distintas de tratamiento. El estudio también estableció que el riesgo de complicaciones en el grupo quirúrgico fue similar al del grupo con tratamiento conservador después de un periodo de vigilancia de dos años. Por tanto, la conducta conservadora es una opción segura y aceptable además de que el retraso del tratamiento quirúrgico no pone al paciente en un mayor riesgo para complicaciones.

Tratamiento de urgencia

Las indicaciones para tratamiento urgente de la hernia inguinal son encarcelamiento o estrangulación, así como hernias por deslizamiento. Por definición una hernia encarcelada es aquella que no puede ser reducida. Las razones para el encarcelamiento incluyen gran cantidad de contenido intestinal en el saco herniario, adherencias crónicas y densas del contenido herniario con el saco y defectos en ellos con un cuello pequeño con respecto al contenido del saco. El factor común que predispone a los síndromes de hernia antes mencionados a la operación de urgencia es el compromiso del contenido intestinal. Una hernia inguinal encarcelada sin obstrucción intestinal no es necesariamente una urgencia quirúrgica. Sin embargo, una vez que se demuestra obstrucción intestinal en el paciente como consecuencia de encarcelamiento o de una hernia por deslizamiento, debe realizarse de inmediato la intervención. Los pacientes a menudo se presentan con vómito, estreñimiento, incapacidad para evacuar o canalizar gases, distensión del abdomen o una combinación de los síntomas anteriores. En la hernia por deslizamiento sólo una pared de la víscera hueca está presente en el saco herniario. Aunque la luz del intestino se encuentra permeable al inicio, el estrangulamiento de la porción del intestino retenido puede progresar a edema localizado y más tarde a obstrucción de la totalidad de la luz intestinal. Con menos frecuencia la hernia por deslizamiento está formada por una porción de la vejiga. La presentación más común de la obstrucción del intestino delgado suele ser secundaria a operaciones previas y a la presencia de adherencias. Sin embargo, en el caso de un paciente con obstrucción de intestino delgado y abdomen no operado con anterioridad, debe considerarse en primer lugar el diagnóstico de carcinoma o hernia inguinal encarcelada. La exploración física por lo común se dirige a la porción afectada del abdomen; sin embargo, deben explorarse las regiones inguinales para

RITA DEL CARMEN LOPERA MENDOZA

16/11/2020 21:19

Ciencia con sentido humanitario, un mejor país

Pag. 13 de 20

INFORME PERICIAL DE CLÍNICA FORENSE
No.: UBCTG-DSBL-03879-2020



descartar hernia encarcelada. En el caso de exploración física dudosa debe considerarse la realización de estudios radiológicos como CT en forma temprana para definir la causa de la obstrucción. Si esto no es posible, debe llevarse a cabo una laparoscopia diagnóstica a fin de establecer el diagnóstico y aliviar la causa de la obstrucción. Para hernias encarceladas conocidas, debe intentarse la reducción antes de una intervención quirúrgica definitiva. Las hernias que no están estranguladas y que no se reducen con presión suave deben recibir tratamiento con reducción manual. Se administran sedantes y se coloca al paciente en posición de Trendelenburg. El saco herniario se sujeta con ambas manos, se aplica tracción y después se comprime con suavidad a través del defecto herniario. La presión aplicada desde la porción más distal del saco ocasionará que el contenido adquiera la forma de un hongo, lo que evita la reducción. Antes de intentar la reducción manual, el paciente debe estar consciente de la posibilidad de cirugía de urgencia en caso de fracaso de la maniobra. La laparoscopia puede considerarse al inicio en el algoritmo terapéutico; sin embargo, la mayor parte de los cirujanos prefieren tratar las hernias encarceladas con un método abierto convencional. Si la irrigación del contenido herniario encarcelado se compromete, la hernia encarcelada se transforma en una hernia estrangulada. Esto conlleva un riesgo significativo para la vida porque el contenido estrangulado sufre isquemia y puede perder su viabilidad con rapidez. Los signos clínicos que indican estrangulamiento incluyen fiebre, leucocitosis e inestabilidad hemodinámica. La protrusión herniaria suele ser muy dolorosa, caliente y puede mostrar coloración rojiza. No debe realizarse reducción manual de una hernia estrangulada porque podría reducirse una porción gangrenada del intestino hacia el abdomen sin el tratamiento de dicha complicación. Antes de realizar la intervención quirúrgica, debe corregirse el estado hemodinámico con administración de agua y electrolitos, colocación de sonda nasogástrica y tal vez con la administración de antibióticos profilácticos intravenosos. Las hernias inguinales estranguladas deben tratarse con una técnica abierta convencional. Una vez que se encuentra el saco herniario deben realizarse los esfuerzos para controlarlo y evitar la reducción inadvertida hacia la cavidad abdominal. El saco se abre para valorar la viabilidad de su contenido. Si es viable el contenido se reduce a la cavidad abdominal. Si existen dudas con respecto a la viabilidad, se amplía el defecto herniario para aliviar la presión sobre la vasculatura intestinal y permitir la movilización del intestino hacia el campo quirúrgico. El intestino se rodea con compresas tibias húmedas y se repite la valoración después de un tiempo. Se valora la viabilidad intestinal tomando en consideración el color, temperatura, presencia de peristalsis y con la prueba de fluoresceína con lámpara de Woods. Las hernias femorales con intestino retenido pueden necesitar la división del ligamento inguinal para permitir la reducción y movilización intestinales. Si el intestino presenta isquemia clara y no se recupera, debe tomarse la decisión de llevar a cabo la resección de la porción intestinal afectada utilizando una incisión inguinal o realizando una incisión infraumbilical en la línea media para mejorar la exposición. En forma ideal, se extirpa la porción isquémica y se realiza una anastomosis entre porciones viables del intestino para restablecer la continuidad del tubo digestivo. Si el procedimiento quirúrgico se vuelve limpio-contaminado por la resección intestinal o si existe compromiso intestinal significativo, la reparación de la hernia inguinal debe llevarse a cabo sin el uso de prótesis por el temor a la contaminación e infección de la malla. Con frecuencia una hernia inguinal encarcelada o estrangulada puede reducirse con administración de anestesia general. Una hernia con sospecha de estrangulamiento que se reduce en forma inadvertida durante la inducción de la anestesia o antes de la inspección visual por el cirujano por lo común requiere la conversión del procedimiento a laparotomía o laparoscopia para la valoración plena de la viabilidad intestinal. Las consecuencias de un asa intestinal isquémica retenida puede ocasionar efectos graves para la vida del paciente. Rara vez el cirujano descubrirá después de abordar el conducto inguinal durante el tratamiento de urgencia de una hernia inguinal que ésta no existe. En tales situaciones debe sospecharse la presencia de hernia femoral; el conducto femoral se ubica por debajo del ligamento inguinal y se valora en busca de hernia encarcelada o estrangulada.

COMPLICACIONES

El riesgo general de complicaciones en la reparación de hernia inguinal es bajo. La introducción

RITA DEL CARMEN LOPERA MENDOZA

INFORME PERICIAL DE CLÍNICA FORENSE
No.: UBCTG-DSBL-03879-2020



de la cirugía laparoscópica a la reparación de la hernia inguinal ha ocasionado complicaciones específicas relacionadas con la vía de acceso, además de las complicaciones generales específicas del procedimiento que tienen relación con la reparación misma. Las complicaciones comunes a diversos accesos incluyen dolor, lesión al cordón espermático y testículos, infección de la herida, seroma, hematoma, lesión vesical, osteítis del pubis y retención urinaria.

Dolor

El dolor posoperatorio es una consideración extremadamente importante porque muchas hernias primarias se manifiestan sin dolor como síntoma. El dolor posoperatorio puede subclasificarse en dolor a corto plazo y crónico. La comparación del dolor posoperatorio a corto plazo entre los procedimientos abiertos y laparoscópicos se realizó antes en la sección Reparación programada. De manera tradicional el dolor no se incluyó en la medición del éxito de la reparación o fue difícil de valorar. Datos recientes sugieren que la mayor parte de los pacientes podría experimentar dolor crónico. El dolor crónico después de la reparación de hernia inguinal es aquel que dura más de tres meses y suele ser consecuencia de atrapamiento del nervio, del tejido cicatrizal o de la adherencia de la malla. Es difícil identificar el nervio específico que sufrió la lesión por la superposición de distribuciones. Sin importar la causa o el nervio específico, los pacientes por lo común se presentan con síntomas comunes como dolor agudo localizado o parestesias en la distribución cutánea del nervio afectado. El nervio ilioinguinal se encuentra en riesgo considerable de lesión durante el cierre de la aponeurosis del músculo oblicuo externo. Este nervio junto con el iliohipogástrico también sufre atrapamiento en la malla en las reparaciones sin tensión. En los accesos laparoscópicos, el nervio femoral cutáneo externo y las ramas genital y femoral del nervio genitofemoral se encuentran en riesgo cuando se colocan las grapas de fijación por debajo del haz iliopúbico; asimismo, el nervio cutáneo femoral externo puede verse afectado por atrapamiento con la malla. Tales lesiones al nervio cutáneo femoral externo conducirán a meralgia parestésica, una sensación de "alfileres y agujas" sobre la cara externa del muslo. También puede relacionarse con un tipo específico de parestesias conocida como hormigueo, una sensación de insectos caminando por debajo o sobre la piel. Algunos autores recomiendan la división sistemática del nervio, por ejemplo, en la reparación de Shouldice, en tanto que otros hacen énfasis en la necesidad de identificación y protección del nervio. Las secuelas de la división del nervio, como parestesias en la distribución cutánea pueden tolerarse mejor que los efectos del atrapamiento nervioso, como la presencia de dolor crónico. Puede lograrse una mejor comprensión de los síndromes dolorosos después de reparación de hernia inguinal al clasificar el dolor en uno de tres síndromes: somático, visceral y neuropático. El dolor somático es el que se encuentra más a menudo y por lo común es consecuencia de lesión a ligamentos y músculos. El dolor que surge por estas lesiones por lo común se reproduce con el esfuerzo o movimiento de la pared abdominal. El dolor visceral se refiere al que se experimenta durante la función de vísceras, como la eyaculación, y puede ser consecuencia de lesión al plexo nervioso simpático. El dolor neuropático por lo común es agudo y localizado; puede manifestarse como una sensación urente o lacerante e indica lesión directa o atrapamiento del nervio. Este dolor puede manifestarse desde la sala de recuperación posquirúrgica, cuando el paciente refiere dolor agudo significativo. El dolor somático por lo común se trata con reposo, NSAID y tranquilización. El dolor neuropático también puede ser susceptible al tratamiento con NSAID, aunque también son útiles las inyecciones dirigidas al nervio con esteroides y anestésicos. Si fracasa el tratamiento conservador puede llevarse a cabo la neurectomía. En una serie de 100 pacientes, de los cuales la mayor parte experimentó dolor crónico después de la reparación de hernia inguinal, se llevó a cabo neurectomía al nivel del anillo interno. El acceso a los nervios se logró a través de un acceso anterior abierto y se realizó la división proximal en el punto en el cual el nervio perfora el músculo oblicuo interno. Los síntomas como el dolor irradiado hacia el muslo y área genital mejoraron en 72% y en 3% de los pacientes no se reportó mejoría de los síntomas.⁶² En fechas más recientes se intentó la neurectomía de los nervios lesionados más a menudo en las reparaciones de hernia inguinal por vía laparoscópica. Con el paciente en decúbito lateral, con el lado afectado dirigido hacia arriba, se trazó el trayecto del músculo

RITA DEL CARMEN LOPERA MENDOZA

INFORME PERICIAL DE CLÍNICA FORENSE
No.: UBCTG-DSBL-03879-2020



cuadrado lumbar hasta la columna vertebral, donde se identificó la unión de las vertebrales L1-L2 con la asistencia de fluoroscopia. La disección superficial del cuadrado lumbar permitió la identificación de la porción proximal de los nervios ilioinguinal e iliohipogástrico, los cuales se dividieron.

Infección de la herida

Las hernias inguinales primarias se consideran cirugía limpia y tienen tasas bajas de infección de herida, por lo común de 1 a 2%. Existen argumentos con respecto al uso de antibióticos profilácticos, en especial en la era de reparación con malla. A causa del gran número de reparaciones de hernia inguinal que se llevan a cabo, algunos autores sugieren que existe una reducción significativa en la tasa de infecciones de la herida; sin embargo no es de importancia clínica. Estudios grandes han comparado las tasas de infección de la herida con y sin la administración de antibióticos profilácticos, sin que se hayan identificado diferencias aparentes. Una revisión reciente de la Cochrane Data base analizó a 6 705 pacientes con el objeto de mostrar la eficacia de la profilaxis con antibióticos para reducir la infección de la herida quirúrgica en reparación abierta programada de hernia inguinal. El subgrupo de pacientes tratados con prótesis con malla experimentó tasas de infección de la herida de 1.4 y 2.9%, con y sin profilaxis con antibióticos, respectivamente. Los autores informaron que, aunque la revisión sistemática no podía recomendar el uso sistemático de antibióticos profilácticos, no existían argumentos para hacer recomendaciones en contra de su uso en situaciones donde se incrementaban las tasas de infección de la herida. El tratamiento inicial de la infección de la herida son los antibióticos; el fracaso de éste puede requerir la incisión y drenaje de la herida. Rara vez se retira la malla de polipropileno y por lo común puede rescatarse con el empleo de tratamientos conservadores.

Obstrucción intestinal

En etapas tempranas del desarrollo de la técnica laparoscópica se observó la complicación poco común de obstrucción intestinal, la cual no ocurría en las reparaciones abiertas de hernia inguinal. La obstrucción intestinal ocurre más a menudo con procedimientos TAPP, después del cierre peritoneal inadecuado, lo que permite que el intestino se hernie a través de un defecto peritoneal. La ventaja teórica de TEP es que evita el acceso a la cavidad peritoneal, aunque las lesiones peritoneales inadvertidas en raras ocasiones pueden causar obstrucción intestinal. Similar a las lesiones viscerales, las obstrucciones intestinales constituyen otra razón para los detractores del acceso laparoscópico para la reparación de hernias inguinales. Una segunda causa de obstrucción intestinal después de la reparación laparoscópica de hernia inguinal es la herniación en el sitio del trocar. El uso de un solo trocar de 10 a 12 mm redujo en gran medida la posible herniación en el sitio de acceso, además de incrementar la tensión que se pone al cierre del defecto aponeurótico. La posibilidad de hernias en el sitio de acceso de 5 mm se reduce en gran medida. Asimismo, el trocar umbilical en procedimientos TEP permanece en el interior de la vaina del músculo recto, lo que protege contra herniaciones futuras. La causa menos común de obstrucción intestinal es la adherencia a la prótesis implantada. Una vez más, el cierre peritoneal incompleto expone una malla muy adherente al contenido intraabdominal, predisponiendo a la formación de adherencias, obstrucciones y, en algunos casos, de erosión

EXAMEN CLÍNICO FORENSE ACTUAL

No se realiza. Paciente falleció el 25 de marzo del 2011.

RESUMEN DEL CASO

El caso se trató de una mujer de 61 años de edad de la cual no se tenía información de antecedentes personales o historia de dolor en región inguinal o masa inguinal (la aparición con estrangulamiento inmediato rara vez es agudo, es un proceso crónico sintomático o asintomático), paciente según se describe en historia clínica que la paciente comienza a presentar dolor en región inguinal derecha tres semanas antes, es tratada con antiespasmódicos ilíquidos endovenosos inicialmente (no aportada historia de este manejo), es

RITA DEL CARMEN LOPERA MENDOZA

16/11/2020 21:19

Ciencia con sentido humanitario, un mejor país

Pag. 16 de 20

INFORME PERICIAL DE CLÍNICA FORENSE

No.: UBCTG-DSBL-03879-2020



atendida por medico la cual deriva el día 7 marzo del 2011 a hospital local de San Jacinto (no fue aportada dicha historia clínica de la valoración) dolor abdominal secundario a hernia inguinal, no se sabe por qué la paciente demoro tres días para acudir a recibir atención médica. Acude a recibir atención médica al Hospital de San Jacinto el día 10 de marzo del 2011, donde ingresa a las 7 am, donde encuentran una paciente refiriendo dolor abdominal, distensión y nauseas, masa en región abdominal inferior derecha, signos vitales estables y como irregularidad ruidos cardiacos taquicardicos (99), se encontró en abdomen peristalsis positiva (funcionamiento de asas intestinales), Blumber negativo (clínicamente descartando posible apendicitis), masa reducible en región inguinal derecha(hernia inguinal derecha reducible). Por persistencia del dolor y ya presentarse la hernia como no reducible (se puede presentar como complicación isquemia (falta de irrigación sanguínea), posterior necrosis del tejido por falta de nutrientes y energía y ruptura de tejido desvitalizado (infarto intestinal) con posterior peritonitis) se decide remitir a hospital del Carmen de bolívar, para atención en un mayor nivel de complejidad. Es recibida en el hospital Del Carmen de Bolívar el 10 de marzo a las 10 am con diagnóstico de entrada, abdomen agudo secundario a Obstrucción Intestinal Secundaria a Hernia crural encarcelada. Relatan que la paciente manifiesta varios días con distensión abdominal y ausencia de flatos. Describen que Paciente fue hospitalizada y se le realiza intervención quirúrgica de laparotomía exploratoria, corrección de hernia crural + lavado de cavidad abdominal, encontrando en el procedimiento como hallazgo llamativo que el proceso isquémico más o menos a 15 centímetros de la válvula ileocecal, el asa estaba atrapada en anillo crural derecho, se evidencia que la isquemia que recupera inmediatamente no hubo más hallazgos. Termina de ser operada a las 3,15 pm. Refiere buena evolución y síntomas comienzan a aparecer, con dolor perilesional a herida, pero como había evolucionado satisfactoriamente se ordena iniciar vía oral en horas de la tarde. El día 13 se reporta dolor abdominal aumentando y distensión abdominal, pero las asas intestinales tenían movimiento y había presencia de expulsión de gases intestinales (flatos), se le coloco sonda nasogástrica a libre drenaje, El día 14 reportan una evolución satisfactoria con expulsión de gases y movimientos en las asas intestinales, la distensión era leve y no tenía signos de irritación peritoneal, pero el abdomen era doloroso a la palpación profunda, estaba hemodinámicamente estable y la herida abdominal estaba en buen estado, se describe que paciente se retiró la sonda nasogástrica, no hay referencia si consumió algún tipo de líquido o alimento al retirarse sonda. Persiste la distensión ya el día 15 presentando, no expulsión de flatos, disminución de ruidos intestinales, no deposiciones, lo cual era indicativo de íleo paralítico según les parecía. No había signos de irritación peritoneal (puede inducir a diarrea, no había signos clínicos de infección de cavidad abdominal por fuga hasta ese momento), llamaba la atención la caída del gasto urinario (disminución de líquidos eliminados) deciden enviar a mayor nivel para realización de ayudas diagnósticas y posible segunda intervención.

No hay reporte de resultado de serie de abdomen agudo, el documento aportado fue una Epicrisis, no una historia clínica completa. El Hospital de San Jacinto decide remitir el día 15 a las 6.50, registra epicrisis como hora de finalización de atención a las 9 am, pero en la nota de remisión aparece que sale a las 2 pm para ser llevado a hospital de mayor nivel (No se sabe por qué hubo demora para el traslado, además tener encuentra el tiempo de desplazamiento entre el Carmen de bolívar y Cartagena), se da como hora de aplicación de anestesia en hospital universitario las 5 de la tarde lo cual con cuerda con el tiempo de salida de 2 pm del Carmen de Bolívar e ingreso del paciente para ser intervenido quirúrgicamente. En Hospital Universitario realizan a su llegada laparotomía exploratoria + lavado peritoneal + peritonitis de cuatro cuadrantes + resección intestinal más anastomosis término - terminal producto de cirugía previa extrahospitalaria con fuga anastomótica secundaria, paciente en mal estado general con acidosis metabólica palidez cutánea generalizada con signos clínicos y paraclínicos de hipoperfusión por lo cual se referir a UCI. Aquí presenta una evolución tórpida donde presenta, shock séptico que fue de difícil manejo que lleva a falla multiorgánica.

RESPUESTAS A INTERROGANTES ESPECÍFICOS

Rita Lopera Mendoza

RITA DEL CARMEN LOPERA MENDOZA

INFORME PERICIAL DE CLÍNICA FORENSE

No.: UBCTG-DSBL-03879-2020

RESPUESTAS PREGUNTAS HOSPITAL DE SAN JACINTO:



1- ¿Existió demora en la atención de la señora Nelly Castellar de Moisel, cuando esta acudió a la ESE Hospital Local de San Jacinto, por recomendación del Dr Rafael Eduardo García Arrieta, quien le ordeno el 7 de marzo del 2011, que acudiera a esa institución, porque padecía de hernia inguinal?, Favor explicar tal situación.

R/ No hubo demora en la atención en el Hospital de san Jacinto como se observa llego a las 7 am y ya a las 9.30 ya tenía la orden de remisión. Anotación: No se aportó la atención medica previa antes de ingresar al hospital de san Jacinto refiere cuadro de tres semanas de evolución, además no se aportó la historia que realizaron el día 7 de marzo, donde medico la envía a recibir atención médica, y no hay ninguna valoración aportada desde el día que la envían para urgencias 7 de marzo y el día que acude 10 de marzo del 2011. No hay explicación de la demora para asistir a recibir atención médica de urgencias. Igualmente, no hay acceso a historias clínicas anteriores de la examinada donde se describa sus antecedentes personales. Esto es importante porque al momento de la atención al paciente presentaba incremento del dolor y distensión abdominal, nauseas con masa abdominal inferior derecho, síntomas que aparece corresponder a cuadros pseudo - obstructivos, pero al momento de la atención medica la hernia era reducible. A las dos horas y media del ingreso la masa ya era irreductible y fue remitida a un nivel mayor de complejidad para atención médica. Proceso según aparición de síntomas dentro de tiempos adecuados.

2- Si la respuesta al interrogante anterior, es positiva por favor indicar ¿qué incidencia fundamental tuvo este hecho en que se le encarcelara la hernia inguinal y que posteriormente le produjo la muerte el día 25 de marzo del 2011?.

R/ NO APLICA.

3- ¿Existió demora en la remisión de la paciente desde la ESE hospital local de san jancito, hasta la ESE nuestra señora del Carmen?

R/ NO EXISTIO DEMORA.

4- ¿Si la respuesta al interrogante anterior, es positiva, por favor indicar? que incidencia fundamental tuvo este hecho en relación con la muerte de la paciente el día 25 de marzo del 2011?


R/ NO APLICA.

5- ¿Existió demora en la atención brindada a la señora Nelly Castellar de Moisel en la ESE nuestra Señora Del Carmen? Por favor explicar tal situación.

R/ No se puede dar respuesta certera sobre las decisiones y su estado al ingreso ya que no fue aportada como ya se describió historia clínica de ingreso y lo aportado que fue una EPICRISIS (que es un resumen de historia clínica donde no está bien descrito el paso a paso de atención medica). Por órdenes medica emitidas el día 15 a las 11.10 am y la primera nota postquirúrgica es de las 3. 50 pm. y siguiendo las línea de tiempo dada por horas y fechas, encontradas en las historias clínicas, el hospital de San Jacinto recibe a las 7 am , decide remitir a las 9.30 am y tienen una nota donde describe, que la paciente fue recibida una hora después en el hospital del Carmen (10.30), las primeras órdenes del hospital del Carmen están a las 11.10, y teniendo en cuenta que estas cirugías con lavados, corrección de hernias y resecciones intestinales demoran un par de horas y la primera nota post quirúrgica es delas las 3.50 pm , al parecer sí estuvo, atendida dentro del tiempo esperado.

6- ¿Existió violación a la lex artis en la atención brindada a la señora Nelly Castellar de Moisel en la ESE nuestra Señora Del Carmen, tanto en la realización de la cirugía, como en el cuidado postoperatorio? Por favor explicar la situación.

R/ NO SE PUEDE DAR RESPUESTA, con los documentos aportados, información incompleta.


RITA DEL CARMEN LOPERA MENDOZA

INFORME PERICIAL DE CLÍNICA FORENSE

No.: UBCTG-DSBL-03879-2020



7- ¿Hubo negligencia en la detección de la patología postoperatoria que agravo la situación de salud de la señora Nelly Castellar de Moisel en la ESE nuestra Señora Del Carmen? por favor explicar tal situación.

R/ NO SE PUEDE DAR RESPUESTA, con los documentos aportados, información incompleta.

8- ¿Existe evidencia en la historia clínica de la ESE Nuestra Señora Del Carmen, de que a la paciente se le haya ordenado la realización del examen denominado Serie de abdomen agudo? ¿Se le realizó dicho examen? Favor explicar la situación.

R/ Como se describió no se envió historia clínica completa, sino una EPICRISIS, donde no está descrito si se realizó o no el procedimiento de radiografía serie de abdomen agudo en viada por médico tratante el día 13 de marzo del 2011.

9- En caso de que la respuesta al interrogante anterior fuera negativo, indique al Despacho ¿Qué incidencia tuvo tal hecho en la detección de la infección que tenía la señora Nelly Castellar de Moisel, (ver folios 67,74,57 y 58) ?, Favor explicar la situación.

R/ La respuesta no es negativa. No se sabe si fue realizado el estudio.

10- ¿Hubo demora en el traslado de la señora Nelly Castellar de Moisel, desde la ESE Nuestra Señora Del Carmen, hasta la ESE Hospital Universitario del Caribe? Favor explicar tal situación.

R/ A la examinada se decide en nota del Hospital de San Jacinto, evolución del día 15 de marzo del 2011 a las 6.50 horas remitirla a Hospital de tercer nivel Hospital Universitario del Caribe. Se lee en una nota de epicrisis del hospital del Carmen que ella le dan como horas de salida el 15 de marzo del 2011 a las 9 am. Según epicrisis fue remitida el 16 de marzo a las 9 am. No hay explicación de la demora. Usualmente hay un proceso de gestión para ser aceptada en la unidad de remisión, no hay ninguna anotación donde se describa si hubo algún inconveniente o motivos de no remisión el mismo 15 de marzo del 2011 a las 6.50 horas no se describe si am o pm. En los documentos aportados por el hospital universitario del caribe. Existe un formato de referencia contra referencia para envió al hospital universitario del caribe que tiene descrito como hora de salida 2.00 sine especificar si es pm a am (se asume que es pm) tiene una firma en la parte inferior del formato poco legible se logra observar LIA M, 13 de marzo del 2011, 8 am. Se asume que es quien firma la remisión. Y en la parte superior hay una firma que describe 16 de marzo del 2011 aceptada por el Dr. Ariza, Lia M. No hay hora. Sella en la mitad de la hoja poco legible se alcanza a leer Miranda Fontalvo. y firma AM. En la línea de tiempo se logra ver que se le dio remisión a las 6.50 (am, no hay certeza) del 15 de marzo y salió a remisión después de 2.0 (pm no hay certeza) del 16 de marzo del 2011.

RESPUESTAS A PREGUNTAS SOBRE ATENCION DEL HOSPITAL UNIVERSITARIO DEL CARIBE.

11- ¿Existió violación a la Lex artis en la atención brindada a la señora Nelly Castellar de Moisel, en la ESE Hospital Universitario del Caribe, tanto en la realización de las Tres (3) cirugías, como en el cuidado post-operatorio? Por favor explicar tal situación.

R/ No existió violación de la Lex artis en la atención brindada en el hospital Universitario del Caribe a la señora Nelly Castellar de Moisel. A pesar que no hay una historia clínica de ingreso, y de que lo aportado en las transcripciones tiene algunas anotaciones ilegibles y del desorden de la historia clínica aportada; al organizar texto se observa que las atenciones médicas y procedimientos del que fue objeto la paciente son acertados, teniendo en cuenta el estado inmunológico de la misma y el compromiso sistémico por la infección generalizada que presentaba (sepsis).

12- Si la respuesta al interrogante anterior, es positiva, por favor indicar ¿en que consistió la misma? Y ¿Qué incidencia fundamental tuvo este hecho en relación con la muerte de la paciente el día 25 de marzo del 2011?

R/ La respuesta fue que no existió violación de la Lex artis en la atención brindada en el hospital Universitario del Caribe a la señora Nelly Castellar de Moisel. Respuesta negativa.

RITA DEL CARMEN LOPERA MENDOZA

INFORME PERICIAL DE CLÍNICA FORENSE
No.: UBCTG-DSBL-03879-2020



FRENTE A LA PACIENTE NELLY CARTELLAR DE MOISL:

13- ¿Qué incidencia tiene el hecho de que la paciente se haya retirado la sonda nasogástrica colocada el 13 de marzo del 2011 (nota evolución del 14 de marzo del 2011), en el hecho de que su salud se haya desmejorado hasta el punto de padecer una peritonitis y fallecer? Por favor explicar tal situación.

R/ El retiro por intolerancia del mismo por parte de pacientes se puede dar. Cuando esto ocurre y se necesita se dialoga con la paciente y se vuelva a instalar, esto suele suceder. No es el desencadenante de la peritonitis.

COMENTARIOS

- Si desean respuesta de la pregunta 6 y 7 se deberá enviar historia clínica completa de la atención médica del hospital del Carmen de Bolívar, en letra legible, anexando los originales si alguna información es transcrita. No enviar epicrisis.
- La necrosis de los extremos de la colostomía secundaria a cambios durante el proceso isquémico es una de las complicaciones que se puede generar, lo que genera desvitalización de los bordes lo que puede llevar a que los bordes no cicatricen como debe ser y haber escape de material fecal. Igualmente, la dehiscencia de las suturas es otra de las complicaciones que lleva al derrame de material fecal en cavidad abdominal que puede llevar a la presentación de peritonitis y como complicación posible sepsis.
- En el Hospital universitario en la primera cirugía de laparotomía realizada reportan dehiscencia de herida de la anastomosis. Necesitamos la historia clínica completa de la atención médica del Carmen de Bolívar, para evaluar todo el proceso. El cuadro clínico sintomático inició leve, el 3 día postoperatorio y realmente se exacerba entre la tarde del 4 y 5 día que deciden remitir. Pero en los síntomas y signos clínicos descritos hasta el momento, no había signos claros de peritonitis (secundario a fuga de heces, por dehiscencia previa o por proceso necrótico isquémico) en los días anteriores al momento que decidieron la remisión en el Hospital del Carmen de Bolívar.

Atentamente,

RITA DEL CARMEN LOPERA MENDOZA
PROFESIONAL UNIVERSITARIO FORENSE

Ciencia con sentido humanitario, un mejor país

NOTA: Al solicitar cualquier información relacionada con el presente informe pericial, cite el número de caso interno. Este informe pericial fue elaborado a solicitud de autoridad competente con destino al proceso penal indicado en el oficio de remisión, no reemplaza ni homologa a la incapacidad laboral. Para un próximo reconocimiento es indispensable traer nuevo oficio petitorio.

16/11/2020 21:19

Pag. 20 de 20